ФЕДЕРАЛЬНОЕ ГОСУДАРСТВЕННОЕ БЮДЖЕТНОЕ ОБРАЗОВАТЕЛЬНОЕ УЧРЕЖДЕНИЕ ВЫСШЕГО ОБРАЗОВАНИЯ «КАЗАНСКИЙ ГОСУДАРСТВЕННЫЙ МЕДИЦИНСКИЙ УНИВЕРСИТЕТ» МИНИСТЕРСТВА ЗДРАВООХРАНЕНИЯ РОССИЙСКОЙ ФЕДЕРАЦИИ

На правах рукописи

Горбунов Вадим Александрович

УСОВЕРШЕНСТВОВАНИЕ КОМПЛЕКСНОГО ЛЕЧЕНИЯ ПОСЛЕОПЕРАЦИОННОГО МЕДИАСТИНИТА У КАРДИОХИРУРГИЧЕСКИХ ПАЦИЕНТОВ

14.01.26 - сердечно-сосудистая хирургия

ДИССЕРТАЦИЯ

на соискание ученой степени кандидата медицинских наук

Научный руководитель:
доктор медицинских наук,
профессор Р. К. Джорджикия

Казань 2019

СОДЕРЖАНИЕ

СПИСОК ИСПОЛЬЗУЕМЫХ СОКРАЩЕНИЙ……..... 4
ВВЕДЕНИЕ……... 5
ГЛАВА 1. ОБЗОР ЛИТЕРАТУРЫ…….. 11
1.1 Факторы риска в развитии постстернотомного медиастинита……. 11
1.2 Хирургическое лечение постстернотомного медиастинита
у кардиохирургических пациентов…… 18
1.3 Вакуум-дренирование ран в лечении постстернотомного
медиастинита…… 22
1.4 Остеосинтез грудины у пациентов с постстернотомным
медиастинитом…… 29
ГЛАВА 2. МАТЕРИАЛ И МЕТОДЫ ИССЛЕДОВАНИЯ…… 36
2.1 Общая характеристика клинических наблюдений…… 36
2.2 Методы исследования в клинике……. 40
2.3 Тактика ведения и особенности хирургических вмешательств……... 44
2.4 Выбор способа реостеосинтеза грудины…… 61
2.5 Статистический анализ…….. 67
ГЛАВА 3. РЕЗУЛЬТАТЫ ПРОВЕДЕННОГО ИССЛЕДОВАНИЯ……... 69
3.1 Непосредственные результаты проведенного исследования…… 69
3.2 Сравнение эффективности способов реостеосинтеза грудины……. 85
3.3 Отдаленные результаты проведенного исследования……... 89
ГЛАВА 4. ОБСУЖДЕНИЕ РЕЗУЛЬТАТОВ ИССЛЕДОВАНИЯ…..... 92
4.1 Общие вопросы тактики ведения постстернотомного медиастинита... 92
4.2 Особенности вакуум-дренирования в лечении
постстернотомного медиастинита……... 96
4.3 Алгоритм ведения постстернотомного медиастинита
и реостеосинтез грудины…….. 101

ВЫВОДЫ……... 108
ПРАКТИЧЕСКИЕ РЕКОМЕНДАЦИИ…… 109
СПИСОК ЛИТЕРАТУРЫ……. 110

СПИСОК СОКРАЩЕНИЙ

АЧТВ - активированное частичное тромбиновое время

ВПС - врожденные пороки сердца

ИБС - ишемическая болезнь сердца

ИВЛ - искусственная вентиляция легких

ИК - искусственное кровообращение

КОЕ - колониеобразующие единицы

КШ - коронарное шунтирование

МНО - международное нормализованное отношение

ПЖ - правый желудочек

ППД - проточно-промывное дренирование раны

ППС - приобретенные пороки сердца

ПСМ - постстернотомный медиастинит

ПХО - первичная хирургическая обработка раны

РКТ - рентгеновская компьютерная томография

СРБ - С-реактивный белок плазмы

ТЭЛА - тромбоэмболия легочной артерии

ФХКП - фармако-холодовая кардиоплегия

ХОБЛ - хроническая обструктивная болезнь легких

ХПН - хроническая почечная недостаточность

ХРБС - хроническая ревматическая болезнь сердца

ВВЕДЕНИЕ

Актуальность темы исследования

В Российской Федерации ежегодно проводится более 57 тыс. кардиохирургических операций с использованием срединной стернотомии (Бокерия Л.А., Гудкова Р.Г., 2013). Частота развития постстернотомного медиастинита не высока, и составляет от 1% до 4% (Белов В.А., 2002, De Feo M, Della Corte A, Vicchio M. et al., 2011). Тем не менее, раневые осложнения, возникшие после кардиохирургических операций могут сопровождаться высокой летальностью, в среднем 10-25% (Schimmer C., 2008), а в отдельных случаях достигать 50% (El Oakley R.M., 1996). Лечение пациентов с глубокой стернальной инфекцией, включающее необходимость повторных вмешательств, массированной антибиотикотерапии, пребывание в реанимационном отделении и использование современных средств ведения раны, является весьма дорогостоящим и по данным европейских авторов может превышать 36 тыс. евро на одного пациента, что, по сути, превышает стоимость первичной кардиохирургической операции (Karolin Graf, et al., 2010).

В настоящее время существует несколько принципиально различающихся методик ведения постстернотомного медиастинита. В клинических рекомендациях по лечению больных с послеоперационным медиастинитом и остеомиелитом грудины и ребер (Кубышкин В.А., Порханов В.А. и др., 2014) описано применение разных способов лечения, от открытого метода с применением мазевых повязок до вакуум-дренирования ран. Однако, четких показаний и противопоказаний к применению того или иного метода еще не сформулировано. Поэтому зачастую выбор способа лечения осуществляется лишь из личных предпочтений и опыта хирурга, а также ресурсов клиники, что несомненно ведет к таким нежелательным последствиям как увеличение длительности госпитализации и количества рецидивов раневой инфекции. Учитывая вышеизложенное, можно сделать вывод, что постстернотомный

медиастинит представляет собой серьезную медико-экономическую проблему, и требует решения вопросов оптимизации лечения пациентов данной группы.

В последние годы в клиническую практику лечения ран активно внедряется метод вакуум-дренирования. Использование данного метода пока находится лишь на стадии накопления опыта, отсутствие жесткого регламента его применения также может приводить к неудовлетворительным результатам лечения пациентов с постстернотомным медиастинитом.

По данным некоторых авторов и по нашим наблюдениям, постстернотомный медиастинит часто сопровождается нестабильностью грудины. Причиной тому могут служить асимметричная стернотомия, выраженный остеопороз или неадекватный первичный остеосинтез грудины. Причем в ряде случаев нестабильность стернотомного доступа может служить фактором, провоцирующим развитие медиастинита, либо развившийся медиастинит приводит к расплавлению костной ткани и прорезыванию лигатур грудины с развитием нестабильности стернотомного доступа (Robicsek F., 2002). И в том и в другом случаях нестабильность всегда сопровождается инфицированием грудины, что крайне неблагоприятно влияет на прогноз заболевания.

Современная стратегия раннего активного хирургического лечения постстернотомного медиастинита предусматривает максимальную санацию раневой области, что в случаях диастаза грудины требует разведения стернотомного доступа с удалением всех элементов первичного остеосинтеза для адекватного дренирования подстернального пространства (Scott C.H., et al., 2001). Как следствие, перед хирургом встает вопрос выбора оптимального способа реостеосинтеза. В настоящее время существует достаточно большое количество устройств и способов остеосинтеза грудины. Однако, в условиях деструктивно-воспалительных изменений костной ткани и поперечных переломов грудины у пациентов с постстернотомным медиастинитом, применение части из них ограничено, а эффективность остальных требует детального анализа с целью определения показаний и противопоказаний в каждом конкретном случае нестабильности грудины. Из сказанного следует, что реостеосинтез у пациентов

данной группы является актуальной и нерешенной проблемой, а способы остеосинтеза после первичных операций далеко не всегда эффективны в условиях деструкции и фрагментации грудины. В рамках настоящего исследования, коллективом авторов разработан и внедрен в клиническую практику модернизированный П-образный проволочный шов на прокладках из перфорированных металлических пластин (титановой сетки), патент на изобретение № 2607180.

Все перечисленное диктует необходимость поиска стандартизованного подхода к выбору тактики лечения постстернотомного медиастинита. Наиболее оптимальным представляется создание унифицированного алгоритма лечения данного раневого осложнения, позволяющего улучшить клинические результаты, тем самым снизить затраты на лечения пациентов этой группы.

Степень научной разработанности темы.

Основоположником в разработке способов лечения раневых осложнений после срединной стернотомии в Российской Федерации считается А.А. Вишневский. В его трудах (2005) были впервые сформулированы принципы ведения постстернотомного медиастинита, обобщен опыт применения современных хирургических техник и способов остеосинтеза грудины. В последующем большой вклад в разработку клинических рекомендаций по лечению послеоперационного медиастинита и остеомиелита грудины и ребер внесли В.А. Кубышкин и В.А. Порханов (2014). В данных рекомендациях вакуум-дренирование (NPWT) был представлен как основной метод ведения ран, однако авторами допускалось применение и мазевых повязок, что, по мнению некоторых авторов, противоречит современным принципам ведения гнойных ран. Актуальными и малоизученными остаются вопросы профилактики раневых осложнений после срединной стернотомии. Основные принципы профилактики постстернотомного медиастинита у кардиохирургических пациентов, а также механизмы развития и факторы риска данного осложнения были описаны в работах Г.Г. Хубулава и Н.Н. Шихвердиева (2012, 2013).

Проблемам повышения эффективности существующих методов лечения постстернотомного медиастинита посвящены работы Е.П. Кохана (2012, 2013, 2014). Из зарубежных авторов наиболее полно представлен обзор и эффективность применяемых методов лечения в работах J van Wingerden (2014). Однако в большинстве представленных трудов, несмотря на многообразие применяемых методик лечения, отсутствуют конкретные рекомендации (алгоритмы) и показания по применению того или иного метода.

Актуальным вопросом в лечение и профилактике постстернотомного медиастинита является усовершенствование способов остеосинтеза грудины. Большое внимание этой проблеме уделял F. Robicsek (1977), предложивший оригинальный способ остеосинтез грудины стальной проволокой. В Российской Федерации в значительной мере способствовали изучению данной проблемы работы А.А. Печетова (2010) и В.В. Плечева (2012, 2014).

В последние годы наибольшее внимание уделяется двухэтапной хирургической тактике лечения постстернотомного медиастинита. Существенный вклад в накопление опыта и разработку данного вопроса внесли труды Е.А. Корымасова и соавторов (2015). Однако вопрос о выборе способа и материала для пластики раневого дефекта дот сих пор остается дискуссионным (Р.К. Джорджикия, 2013, В.А. Митиш, 2015).

Поиск ответов на нерешенные вопросы в лечении раневых осложнений у кардиохирургических пациентов и пути дальнейшего развития этой области знаний нашли свое отражение в данной исследовательской работе.

Цель исследования - улучшение результатов лечения постстернотомного медиастинита у кардиохирургических пациентов путем внедрения алгоритма ведения раны с использованием вакуум-дренирования и совершенствования методов реостеосинтеза грудины.

В соответствии с целью исследования были определены следующие **задачи**:

1. Провести сравнительный анализ эффективности различных методов и режимов дренирования раны у пациентов с постстернотомным медиастинитом.

2. Выявить наиболее объективные критерии контроля над течением раневого процесса при постстернотомном медиастините
   и готовности раны к реконструкции
3. Разработать способ реостеосинтеза грудины при ее фрагментации, выраженной деструкции костной ткани и асимметричной стернотомии и оценить его клиническую эффективность.
4. Сформулировать и внедрить алгоритм лечения постстернотомного медиастинита, основанный на применении вакуум-дренирования и предложенного способа реостеосинтеза грудины, оценить эффективность его применения.

Научная новизна исследования

1. Разработан универсальный алгоритм лечения пациентов с постстернотомным медиастинитом методом вакуум-дренирования и проведено изучение его эффективности в сравнении с другими методами дренирования

2. Впервые разработан способ реостеосинтеза грудины с применением модернизированного П-образного проволочного шва на прокладках из титановой сетки, который показал свою эффективность при деструкциях грудины и несостоятельности костной ткани грудины в области межреберных промежутков.

3. Конкретезированы показания к выбору способа реостеосинтеза грудины у пациентов с постстернотомным медиастинитом.

Практическая значимость работы

1. Результаты проведенного исследования позволят более эффективно использовать вакуум-дренирование в лечении раневых осложнений после кардиохирургических операций.

2. Разработанный способ остеосинтеза грудины, позволит добиваться надежной стабилизации стернотомного доступа при деструкциях тела грудины в тех случаях, когда большинство методик теряют свою эффективность.

3. Предложенный алгоритм лечения постстернотомного медиастинита с использованием вакуум-дренирования позволил снизить длительность госпитализации и частоту рецидивов раневой инфекции.

Личное участие автора в проведении исследования

Автором лично проведен ретроспективный анализ результатов лечения раневых осложнений после кардиохирургических операций за 2006-2011 гг. С 2011 года лично осуществлялись курация и оперативные вмешательства по поводу постстернотомного медиастинита у 84% пациентов, вошедших в исследуемые группы. В составе авторов занимался разработкой способа остеосинтеза грудины и оформлением документации по интеллектуальной собственности. Проанализированы и обобщены представленные в литературе материалы по изучаемой тематике. Автором лично выполнен сбор и статистический анализ полученных в исследовании результатов.

Апробация работы

Основные материалы диссертации доложены и обсуждены на XVIII Всероссийском съезде сердечно-сосудистых хирургов (Москва, 2012), III Международном конгрессе «Актуальные направления современной кардио-торакальной хирургии (Санкт-Петербург, 2013), XIX Всероссийском съезде сердечно-сосудистых хирургов (Москва, 2013), XXI Всероссийском съезде сердечно-сосудистых хирургов (Москва, 2015), Конференции молодых ученых «Современные проблемы хирургии и хирургической онкологии» (Москва, 2016), XXII Всероссийском съезде сердечно-сосудистых хирургов (Москва, 2016), XXIV Всероссийский съезд сердечно-сосудистых хирургов (Москва, 2018).

Внедрение результатов исследования

Результаты диссертационного исследования - разработанный алгоритм лечения постстернотомного медиастинита и разработанный способ остеосинтеза грудины внедрены в клиническую практику кардиохирургических отделений ГАУЗ «Межрегиональный клинико-диагностический центр» (г. Казань). Сформулированные автором научные разработки внедрены в учебный процесс

кафедры хирургических болезней №2 ФГБОУ ВО «Казанский государственный медицинский университет» Министерства здравоохранения РФ.

Основные положения, выносимые на защиту

1. Наиболее ранняя и активная хирургическая тактика ведения постстернотомного медиастинита с применением вакуум-дренирования проводимая по разработанному алгоритму лечения, позволяет добиться снижения длительности лечения и количества рецидивов инфекции.

2. Применение разработанного способа остеосинтеза с применением модернизированного П-образного проволочного шва на прокладках из перфорированных металлических пластин (титановой сетки) позволяет снизить количество возвратов нестабильности грудины в случаях асимметричной стернотомии и деструкции грудины.

3. В случаях сохранной костной ткани грудины в области межреберных промежутков, наиболее оптимальным для проведения остеосинтеза является использование скоб из металла с памятью формы.

Публикации результатов исследования

По теме диссертации опубликовано 9 печатных работ, из них 3 в журналах, рекомендованных ВАК при Министерстве образования и науки РФ.

Получен патент на изобретение № 2607180 «Способ остеосинтеза грудины после срединной стернотомии и перфорированная металлическая пластина для проведения остеосинтеза грудины после срединной стернотомии».

ГЛАВА 1

Современное состояние проблемы постстернотомного медиастинита у кардиохирургических больных

1.1.Факторы риска в развитии постстернотомного медиастинита

Проблема лечения постстернотомного медиастинита сохраняет свою актуальность ввиду тяжести течения самого заболевания, сложностью ранней диагностики, отсутствием четких критериев хирургической тактики и связанной с этим большой летальностью. По данным различных авторов частота развития постстернотомного медиастинита не высока, и составляет от 1% до 4% [98, 143, 146, 171]. Тем не менее, раневые осложнения, возникшие после кардиохирургических операций, могут сопровождаться высокой летальностью, в среднем 10-25% [7, 47, 67, 156, 177, 183], а в отдельных случаях достигать 50% [23, 107, 110, 158]. Следует отметить, что, несмотря на применение современного протокола лечения стернальной инфекции, который включает в себя перевязки, мышечную пластику раневого дефекта и другие мероприятия, ранняя смертность все равно остается высокой. Кроме того, больные, перенесшие гнойный медиастинит после операций на сердце, имеют худшие показатели выживаемости в течение первых лет после операции [59, 75]. Осложнение течения послеоперационного периода медиастинитом приводит к увеличению частоты инвалидизации пациентов, а также удорожанию стоимости и длительности стационарного лечения [5, 24, 59, 64, 118, 121, 186, 200].

Лечение пациентов с глубокой стернальной инфекцией, включающее необходимость повторных вмешательств, массированной антибиотикотерапии, пребывание в реанимационном отделении и использование современных средств ведения раны, является весьма дорогостоящим и по данным европейских авторов может превышать 36 тыс. евро на одного пациента [121]. Средняя продолжительность лечения в стационаре при использовании традиционных методик лечения, таких как открытое ведение раны и проточно-промывное дренирование, составляет от 60 до 90 дней [29].

Учитывая вышеизложенное, можно сделать вывод, что постстернотомный медиастинит представляет собой серьезную медико-экономическую проблему и требует решения вопросов оптимизации лечения.

На территории РФ ежегодно проводится более 57 тыс. кардиохирургических операций с использованием срединной стернотомии [11]. Операции на сердце связаны с обширной операционной травмой. Рассечению подвергаются не только мягкие ткани, в том числе средостение, но и грудина. Рана имеет сложный профиль, характеризуется затрудненным оттоком раневого содержимого, ригидностью каркаса грудной клетки [1]. Потенциально опасным осложнением срединного доступа являются нагноение костной ткани и гнойные медиастиниты [21, 52]. В последнее десятилетие отмечался заметный успех в борьбе с осложнениями такого рода. Однако до настоящего времени в кардиохирургии нет оптимального хирургического метода профилактики такого грозного осложнения, как постстернотомный медиастинит. Попытки редуцировать частоту развития инфекции грудины и окружающих ее тканей после срединной стернотомии зачастую малоэффективны, о чем свидетельствуют данные большинства работ, посвященных этой проблеме [97]. К сожалению, в зарубежной и отечественной литературе существуют лишь отдельные немногочисленные публикации, в которых представлены результаты лечения послеоперационного медиастинита с использованием вакуум-дренирования у кардиохирургических пациентов, при этом количество наблюдений в исследованиях небольшое [72].

Потенциальная возможность предупреждения осложнения делает актуальным вопрос о факторах, предрасполагающих к развитию постстернотомного медиастинита. Факторы риска развития инфекционных осложнений раны после операции на сердце продолжают изучаться на протяжении многих десятилетий [13, 82, 124, 125]. Известно, что если у пациента есть предпосылки к нарушению процесса заживления раны, то риск развития инфекции раны после хирургической операции увеличивается [53, 102, 131, 144]. Современный уровень развития кардиохирургии позволяет оперировать

пациентов с наличием сопутствующей патологии (сахарный диабет, ожирение, хроническая обструктивная болезнь лёгких, остеопороз и др.), что неизбежно ведёт к увеличению количества раневых осложнений и усугублению их клинического течения в послеоперационном периоде. Исследователи обращают внимание, что профилактика и лечение стернальной раневой инфекции должна учитывать все факторы риска развития заболевания.

Факторы риска возможного развития осложнений после срединной стернотомии делятся на предоперационные, интраоперационные и послеоперационные.

Предоперационными факторами риска являются хронические нарушения обмена веществ (ожирение, сахарный диабет). Многими исследователями было показано, что сопутствующий диагноз сахарного диабета влияет и на частоту осложнений в ближайшем послеоперационном периоде [2, 28, 32, 74, 116, 180]. По данным Р.С. Акчурина и соавт. (2012) частота медиастинита при сахарном диабете удваивается, особенно высок (до 12%) риск медиастинита у «диабетика» при выполнении бимаммарного шунтирования. При анализе «возрастной» группы (пациенты старше 70 лет) медиастинит развивался в 2,9 раза чаще у больных с диабетом, чем без него. Наличие диабета у женщин повышает частоту развития осложнения в 3,5 раза, а ожирение — в 9 раз.

По данным С.С. Слесаренко и соавт. (2005) постстернотомический медиастинит сочетается с поверхностным нагноением раны в 25-45% случаев, остеомиелитом грудины в 15-35% случаев, поверхностным нагноением и остеомиелитом в 10-25% случаев.

Результаты исследований указывают на риск возникновения осложнений у пациентов с обострениями хронических заболеваний легких (ХОБЛ, астма), нарушениями работы выделительной системы (хроническая почечная недостаточность), снижением иммунологической реактивности организма, длительного приема лекарственных препаратов, снижающих свертываемость крови, приема стероидных гормонов, препаратов комплексного лечения

гипертонической болезни. Эти больные входят в так называемую «группу риска» [38, 72, 137, 143, 153].

Как отмечают C.S. Abboud и соавт. (2004) хронические обструктивные заболевания легких могут вызвать механические проблемы у пациентов, преимущественно нестабильность грудины.

Сравнивая частоту осложнений у кардиохирургических больных, выявлено, что частота медиастинита в группе больных с ревматическими пороками сердца достоверно выше, чем в группе больных с врожденными пороками сердца и ИБС, что, очевидно обусловлено наличием хронической инфекции в организме и снижением иммунитета [47].

Авторы других исследований показали, что интраоперационными «факторами риска» являются значительная кровопотеря [70, 120], продолжительность операции, время искусственного кровообращения [1, 62], компрессия (ишемия) ранорасширителем в зоне операционной раны [9, 69].

P. Vogt (2012) отмечает, что вызвать осложнения могут повторные операции, а также использование двух внутренних грудных артерий в качестве шунтов при коронарном шунтировании.

Среди причин осложнений, в литературе есть указания на использование медицинского воска, вызывающего образование гранулем в области шва грудины [126].

При всем разнообразии причин, способствующих развитию медиастинитов, исследователи особо выделяют длительность экспозиции раны и продолжительность искусственного кровообращения. J. Kagen и соавт. (2007) отмечают, что операции на сердце с искусственным кровообращением сопровождаются повышенным риском развития инфекционных осложнений. В ряде работ доказана связь развития стернальной и гематогенной инфекций с методикой и продолжительностью операции, длительностью проведения механической поддержки дыхания и количеством реинтубаций, а также с наличием других очагов инфекции в раннем предоперационном периоде [61, 73, 79, 130, 169].

Признанным фактором риска развития раневых осложнений считаются рестернотомия в раннем послеоперационном периоде [6, 81, 94, 132]. В исследовании R. de Paulis и соавт. (2005) рестернотомия по поводу кровотечения в 9 раз повышала риск развития инфекционных осложнений в области хирургического вмешательства. По данным А.Г. Овакимяна и соавт. (2009) у пациентов, подвергнутых рестернотомии, риск развития инфекционных осложнений в стационаре увеличивался в 9,51 раза, что совпадает с данными других исследований [147].

Имеются данные, демонстрирующие возможность провоцирующего влияния на развитие инфекции после аортокоронарного шунтирования. Так результаты исследований указывают, что у 1–4% больных, перенесших аортокоронарное шунтирование, диагностирован медиастинит, летальность при этом достигает 25% [34, 65, 92]. Специалисты особо подчеркивают, что еще более сложной категорией больных считаются пациенты после коронарного шунтирования с использованием обеих внутренних грудных артерий, страдающих ожирением, с инсулинпотребной формой сахарного диабета [14, 58, 94].

Причину послеоперационных гнойных раневых осложнений у кардиологических больных связывают с применением алломатериалов (клапаны сердца, синтетические заплаты, шовный материал для сведения краев грудины) [54, 63, 145].

Считается, что чаще гнойный медиастинит наблюдается у больных с длительной экссудацией – это, как правило, лица с приобретенными пороками митрального и трикуспидального клапанов в сочетании с флебогипертензией и признаками печеночной недостаточности. У таких больных в результате нарушения микроциркуляции увеличивается количество экссудата в послеоперационной ране [12, 23, 59, 87].

Известно, что инфицирование может происходить как экзогенным, так и эндогенным путем [97]. Данные различных многоцентровых исследований говорят об устойчивом преобладании в инфицированных ранах грамположительной флоры с частотой выявления 64-90% случаев [6, 96, 135].

Существуют данные, что возбудителями инфекции в большинстве случаев являются Staphylococcus aureus и Staphylococcus epidermidis, реже Pseudomonas, Enterobacter, Escherichiacoli, Serratia. В последнее время отмечено повышение числа инфекций, вызванных эпидермальным стафилококком, протекающих со стертой клинической симптоматикой [47, 72, 104, 122, 175, 181].

Послеоперационными «факторами риска» являются нестабильность грудины. Процесс заживления раны грудины нарушается, если края грудины не сопоставлены должным образом, а также, если развивается ишемия надкостницы и костной ткани, прорезывание швов грудины, кровотечение, рестернотомии. Среди факторов риска в послеоперационном периоде специалисты отмечают продолжительность ИВЛ (более 2 суток). C.S. Meyhoff и соавт. (2009) отмечают, что вспомогательная вентиляция легких с высоким FiO2 увеличивает частоту возникновения раневой инфекции. K.O. Pryor и соавт. (2004) по результатам своих исследований отмечают, что непрямой массаж сердца, низкий сердечный выброс, респираторный дистресс-синдром, иммунодепрессия, неправильное ведение больного в послеоперационном периоде, декомпенсация хронических заболеваний увеличивают риск развития послеоперационного медиастинита.

По сведениям [15] послеоперационный медиастинит наблюдается чаще всего после продольной стернотомии, применяемой при операциях на сердце. В ряде работ [199] отмечено, что процессы сращения краев грудины ухудшаются при асимметричной стернотомии, чрезмерном использовании электрокоагуляции мягких тканей, перечисленное может стать причиной ишемии грудины и мягких тканей.

В большинстве случаев развитие постстернотомного медиастинита провоцируется нестабильностью и диастазом стернотомного доступа (грудины), либо нестабильность грудины может возникнуть при прогрессировании гнойного воспаления и, как следствие, деструкции костной ткани грудины [41, 170]. В любом из случаев диастаз грудины значительно увеличивает риск неблагоприятных исходов [126, 139, 173]. Несостоятельность грудины, как правило, требует проведения повторного остеосинтеза. Это осложнение чаще

наблюдается у возрастных больных с нарушением трофики тканей (сахарный диабет, применение гормональных препаратов). У пациентов с выраженным кашлем на фоне хронической обструктивной болезни легких и выраженным остеопорозом грудины [16]. Имеются сообщения о развитии диастаза грудины у пациентов, страдающих хронической обструктивной болезнью легких, принимавших бета-адреноблокаторы и ингибиторы АПФ [76].

Неадекватный остеосинтез стернотомного доступа может привести к прорезыванию и фрагментации грудины шовным материалом. В работе А.А. Вишневского и соавт. (2012) показано, что полная срединная стернотомия с отклонением от срединной линии приводит к нестабильности фрагментов грудины даже при выполнении остеосинтеза современными методами.

P. Vogt (2012) (клиника Им Парк, Цюрих, Швейцария), была предложена методика элиминации стернальной инфекции, которая, по данным автора, позволила снизить частоту развития стернальной инфекции с 5,6 до 0%. Данная методика внедрена на базе ФГБУ ФЦССХ (г. Пенза) в июле 2012 г., что привело к снижению количества раневых осложнений с 4,05 до 0,3% случаев [6].

Анализируя материалы исследований можно сказать, что качественно выполненная хирургическая обработка и адекватное дренирование – действенные меры предупреждения инфицирования раны у кардиохирургических больных [160, 185].

Таким образом, у определенной части больных возникает повышенный риск развития послеоперационного медиастинита. С целью профилактики развития медиастинита рекомендуется проведение скрининга различных до-, интра- и послеоперационных факторов риска у больных. Необходим комплексный подход к методам повышения качества всего процесса лечения пациента.

1.2.Хирургическое лечение постстернотомного медиастинита у кардиохирургических пациентов

Эволюция в лечении постстернотомного медиастинита развивалась от метода открытого ведения раны к методу проточно-промывного дренирования. Параллельно с данными методами развивались такие как: пластика раны мышечным лоскутом и большим сальником (оментопластика). Анализ отечественной и зарубежной литературы показал отсутствие единого подхода к лечению постстернотомного медиастинита. Отдельные сообщения авторов о применяемых методах лечения, таких как: проточно-промывное дренирование, вакуум-дренирование, оментопластика либо пластика мышечным лоскутом не позволяет судить о преимуществах того или иного метода ввиду отсутствия каких-либо крупных клинических исследований, позволяющих выработать единую тактику ведения пациентов с постстернотомным медиастинитом [21, 108, 119, 141, 142].

Не существует универсального стандарта лечения медиастинита, и каждый случай требует индивидуального подхода. Отсутствуют крупные исследования в поддержку того или иного метода лечения. Данные исследований демонстрируют, что выбор метода лечения зависит от продолжительности и обширности медиастинальной инфекции и зачастую обуславливается не официальными клиническими рекомендациями (в виду отсутствия таковых), а личными предпочтениями хирурга и ресурсами клиники, что, несомненно, ведет к таким нежелательным последствиям как увеличение сроков госпитализации, рецидивам инфекции и летальности.

Открытое ведение раны позволяет купировать гнойный процесс, с последующей пластикой закрытия дефекта грудной стенки с использованием того или иного материала. Лечение медиастинитов открытым способом по наблюдениям специалистов не дает обнадеживающих результатов. Некоторые хирурги считают открытое ведение медиастинитов методом выбора при поздней инфекции и запоздалой диагностике медиастинита, либо когда не удается применить «закрытый» метод. При этом очень важно удалить всю вовлеченную в воспалительный процесс зону, так как основной причиной запущенной инфекции является недостаточная агрессивность первоначального лечения [63].

Применение этого метода сопровождается дыхательной недостаточностью вследствие нарушения целостности каркаса грудной клетки, дискомфортом в области раны, длительной госпитализацией и высокой летальностью (30%) [47]. Существенным недостатком метода является нестабильность грудной стенки и рецидивирование остеомиелита фрагментов грудины [20].

Один из вариантов ведения раны — закрытый, с использованием промывной системы [24, 37]. Проточное дренирование средостения с рестабилизацией грудины в настоящее время является наиболее распространенным методом лечения переднего послеоперационного медиастинита у кардиохирургических больных [39, 188]. Метод дренирования и постоянного промывания переднего средостения обладает несомненными преимуществами перед «открытым» методом лечения. Прежде всего, все специалисты отметили снижение летальности, значительно сократились сроки лечения [89].

Авторы других исследований показали, что достоверное снижение частоты осложнений отмечалось при увеличении сроков дренирования средостения с 24 до 28 часов. По мнению исследователей, это связано с более полным удалением раневого экссудата, продукция которого значительно уменьшается к концу вторых суток [47].

Существенным моментом в обработке инфицированной области является удаление фибрина и экссудата из переднего средостения перед закрытием раны. При ранних медиастинитах этот метод оказался эффективным более чем у 90% больных [63].

В.А. Белов (2005) сообщает, что применение адекватного ирригационно-аспирационного дренирования полости переднего средостения обеспечивает механическую и химическую элиминацию возбудителей с купированием инфекционного процесса у большинства больных.

Р.К. Джорджикия и соавт. (2005) установили, что применение пролонгированного микродренирования переднего средостения дает возможность контролировать течение раневого процесса.

Другие авторы обращают внимание, что проточно-промывной метод дренирования в комплексе с антибактериальными препаратами дает хорошие результаты, когда очищаемая зона ограничивается только краями грудины, но он не приемлем при более обширных поражениях с признаками хондрита и остеомиелита.

Проведенные исследования подтвердили, что ведение раны методом проточно-промывного дренирования в сочетании с новыми поколениями антибактериальных препаратов дало положительные результаты в лечении послеоперационного медиастинита у кардиохирургических больных [18, 21, 66, 198].

Однако, несмотря на убедительные преимущества, «закрытый» метод не всегда может оказаться эффективным. Неадекватность дренирования из-за возникновения раневых полостей и карманов, часто приводит к рецидивам инфекции. Кроме того, ведение ран закрытым и открытым способом подразумевают длительное использование антибиотиков широкого спектра действия, что может привести к нежелательным побочным действиям.

По мнению специалистов, оптимальным методом лечения послеоперационного медиастинита является оментомедиастинопексия. А.В. Касатов и соавт. (2007) отмечают, что лечение с использованием метода двухлоскутной оментопластикой по K. Yoshida сохраняет стабильность грудной клетки и сокращает сроки госпитализации. Авторы других исследований отмечают, что использование данного метода позволило не только снизить госпитальную летальность до 0,5%, но и среднюю длительность лечения [47].

Часто, в случаях гнойной деструкции, производят резекцию грудины и удаление измененных тканей с одномоментным закрытием раны лоскутами из больших грудных мышц, прямой мышцы живота или сальника. Большое количество исследователей считает, что перемещение кожно-мышечных лоскутов – способ хирургического лечения, являющийся методом выбора для пациентов с острым послеоперационным передним медиастинитом. В ряде работ [17] показано, что для устранения дефекта передней грудной стенки наиболее часто

использовали билатеральную пластику большими грудными мышцами и кожно-фасциальными лоскутами.

Операцией выбора при дефиците мышечной ткани или высокой степени риска ишемии лоскута, многократных вмешательствах на грудной стенке и рецидивах инфекции, является перемещение большого сальника, обладающего богатым кровоснабжением, иммунологической активностью и пластичностью [90, 140, 194, 197].

J.J. van Wingerden и O. Lapid (2015) по данным мета-анализа отметили, что использование для закрытия раны сальника, достаточно большого размера, хорошо васкуляризированного, содержащего иммунокомпетентные клетки, оказалось более успешным в хирургическом лечении послеоперационного медиастинита, чем использование мышц. Использование лоскутов большого сальника основано на том, что его богатое кровоснабжение и лимфатическая сосудистая сеть позволяет быстро улучшить состояние раны особенно в сочетании с методом ирригации и активного дренирования переднего средостения.

Е.А. Корымасов и соавт. (2015) считают оптимальным двухэтапное лечение послеоперационного медиастинита с применением на первом этапе окклюзионной вакуумной системы, а после подготовки раны к пластическому этапу - выполнение торакооментопластики с применением сетчатых имплантов.

Специалисты обращают внимание, что оментопластика позволяет надежно купировать инфекционный процесс, но возникающая нестабильность грудной стенки приводит к выраженным нарушениям функции внешнего дыхания и инвалидизации пациентов [31]. Недостатки заключаются в отсутствие гарантии полной элиминации инфекции, развитие рецидива инфекции, что в случае с оментопластикой может привести к перитониту. Омнетопластика или пластика прямой мышцей живота опасны развитием инфицирования брюшной полости и грыж, поэтому рассматриваются как менее пригодные [39, 136, 162, 172].

Специалисты отмечают, что с помощью современных методов диагностики не всегда удается исключить наличие инфекционного процесса, так, например,

при динамическом изменении количества лейкоцитов в крови можно заподозрить развитие бактериальной инфекции лишь в 70% случаев [195]. Данные исследований демонстрируют, что контроль состояния раневого процесса с использованием динамики уровня С-реактивного белка плазмы крови (СРБ) является чувствительным и доступным анализом для оценки течения раневого процесса [174, 184]. Ряд исследователей отмечали, что при применении VAC-системы наблюдалось более быстрое снижение уровня С-реактивного белка [95, 106, 150, 187].

R. Gustafsson и соавт. (2002), также отмечали, что сохранение высокого уровня СРБ во время дренирования раны с высокой долей вероятности позволяет прогнозировать рецидив раневой инфекции, а динамика уровня СРБ является более чувствительным методом, чем контроль уровня лейкоцитов крови.

Таким образом, в лечении постстернотомного медиастинита у кардиохирургических пациентов универсальных и надежных способов не существует, каждому методу присущи как достоинства, так и существенные недостатки. В последнее время хирурги возлагают большие надежды на использование VAC-дренирования в случаях лечения послеоперационного медиастинита.

1.3.Вакуум-дренирование ран в лечении послеоперационного медиастинита

В течение последнего десятилетия для лечения раневых осложнений в клиническую практику активно внедряется метод вакуум-дренирование ран с использованием синтетических пористых материалов VAC (vacuum-assisted closure) и NPWT (negative-pressure wound therapy) [114, 117, 149]. Вакуум-дренирование относительно новый, но весьма перспективный метод ведения ран. Метод лишен недостатков описанных при открытом ведении ран, проточно-промывном дренировании, оментопластики.

В европейских кардиологических центрах по результатам опроса, вакуум-терапия в лечении послеоперационного медиастинита у кардиохирургических

пациентов, используется в 35% случаев в качестве «первичного» лечения, и лишь в 28% - выполняют вторичное закрытие ран в комбинации с проточно-промывным дренированием [178].

Анализ отечественной литературы показал отсутствие каких-либо масштабных клинических исследований и испытаний данной методики, а единичные сообщения показывают превосходство метода VAC над общепринятыми способами ведения гнойных ран по таким показателям, как скорость развития грануляционной ткани, уменьшается процент рецидива раневой инфекции, летальность [3, 35, 45, 72]. Специалисты отмечают, что использование вакуум-дренирования обеспечивает мобильность и комфорт пациента, позволяет достичь уменьшения продолжительности госпитализации и снизить частоту раневых осложнений [21, 78]. Средняя длительность вакуумной терапии при лечении раневых осложнений в области груди, по данным литературы, составляет около 12 дней [39].

H. Luckraz и соавт. (2003) отметили, что общая стоимость (госпитализация и лечение) на больного с использованием VAC-дренирования составила 16,400 долларов, по сравнению с 20000 долларов при закрытом способе лечения, средняя продолжительность вакуумной терапии составила 8 дней.

В.Н. Оболенский и соавт. (2010) сообщают, что опыт применения вакуум-терапии более чем у 100 больных с хирургической и травматологической патологией показывает, что данный метод позволяет адекватно санировать рану за более короткие сроки, а также достоверно сократить длительность дренирования раны и, как следствие, сроки госпитализации.

R.I. Gustafson и соавт. (2003) сообщают, что применение метода VAC-дренирования дало возможность сократить госпитальный период, снизить летальность по сравнению с традиционным подходом, при этом у всех больных в дальнейшем проводился остеосинтез грудины без применения торакопластики. Другие авторы также сообщают, что уменьшаются случаи, потребовавшие торакопластику [78].

Первые опыты применения вакуума (отрицательного давления) в лечении пациентов с длительно незаживающими раневыми дефектами были сделаны в 1990-х годах. L.C. Argenta и M.J. Morykwas (1997) использовали полиуретановые губчатые повязки и низкое отрицательное давление (–125 мм рт. ст.) для стимуляции формирования грануляционной ткани, уменьшения инфекционного воспаления и ускорения заживления длительно текущих ран. Другие исследователи [115] сделали попытку применения высокого отрицательного давления (–600 мм рт. ст.) в ране для достижения гемостатического и антибактериального эффекта, однако значимого улучшения клинических показателей это не принесло.

На сегодняшний день появились рандомизированные контролируемые исследования, которые поддержали результаты вышеизложенных сообщений [33, 44, 86, 150, 152, 167, 175, 192]. Публикации продемонстрировали возможность VAC-терапии ран различного происхождения и локализации. Наиболее часто позитивные эффекты терапии отрицательным давлением отмечались после применения этого метода для лечения хронических длительно не заживающих ран тела, ожоговых ран, хронических язв, диабетической стопы, фиксации кожных трансплантатов, терапии хронических ран грудины и брюшной полости [25, 33, 55, 134]. Зарубежные исследования показали многообещающие результаты в лечении послеоперационного медиастинита у кардиохирургических пациентов, используя VAC-дренирование [93, 157].

Опыт лечения гнойных ран свидетельствует, что вакуум-терапия имеет выраженную клиническую эффективность, которая с учетом патогенеза хронических ран позволяет изменить течение раневого процесса в биологически выгодном направлении. Ее основными компонентами являются хирургическая обработка гнойного очага и дренирование раны с целью эвакуации продуктов тканевого распада и обеспечения быстрого перехода фазы альтерации в стадию регенерации. Известно, что воздействие низкодозированного отрицательного давления на рану способствует санированию дефекта мягких тканей, удалению фибрина и гнойного экссудата [42, 105].

Исследователи отмечали такие механизмы воздействия вакуум-терапии на рану, как активное удаление избыточного раневого отделяемого, в том числе биологически активных веществ, замедляющих заживление раны (например, матриксных металлопротеаз и продуктов их распада) [45, 151]. Другими факторами, заслуживающими рассмотрения в качестве применения вакуум-терапии для лечения медиастинитов является способность VAC-терапии поддержанию умеренно влажной раневой среды, необходимой для нормального течения репаративно-регенераторных процессов [109]. Все эти эффекты способствуют увеличению интенсивности клеточной пролиферации, усиливают синтез в ране основного вещества соединительной ткани и протеинов.

По мнению исследователей важным фактором использования вакуум-терапии в гнойной хирургии является очищение раневой поверхности и стимуляция развития грануляций [91, 103, 112, 180, 192]. Экспериментальными исследованиями S.Z. Chen и соавт. (2005) установлено, что вакуумная терапия усиливает ангиогенез и оказывает прямое влияние на капиллярный кровоток. Этот эффект может объяснять преимущества, замеченные при лечении отрицательным давлением у пациентов с кожными трансплантатами, сложными открытыми ранами, где ангиогенез проявлялся в виде грануляционной ткани, развивающейся на полностью аваскулярных структурах.

В исследованиях отмечалось, что вакуум-терапия уменьшает локальный отек, как результат – способствует усилению местного кровообращения, вызывает деформацию раневого ложа и уменьшение раневой полости, приводя к ускорению заживления раны [166, 201].

В исследованиях O. Grauhan и соавт. (2014) было доказано, что вакуум-дренирование снижает уровень микробной обсемененности в течение 6-7 дней и уменьшает количество рецидивов раневой инфекции у пациентов после стернотомии. Эти данные совпадают с результатами других исследований [99], где также показано, что микробная обсемененность ниже критического уровня при вакуум-терапии достигается к 4-5 суткам против 11 суток при других методах местного лечения ран.

В ряде работ отмечалось, что метод вакуум-дренирования можно применять как подготовительный этап (очищение раны) перед пластикой раны мышечным лоскутом или оментопластикой. По мнению Д.В. Данькова (2012) у больных с послеоперационным стерномедиастинитом при местной подготовке к операции при глубоком раневом дефекте с затеками, активной экссудацией и вязким секретом должна осуществляться при помощи вакуумной окклюзионной повязки с сильным отрицательным давлением (до -200 мм. рт. ст.).

Другое исследование, проведенное В.Н. Оболенским и соавт (2010), также выявило, что наложение вакуумной повязки на пересаженный расщепленный кожный лоскут улучшает адаптацию лоскута к раневой поверхности, позволяет удалять избыточный раневой экссудат, стимулирует ангиогенез и предохраняет пересаженный лоскут от смещения.

А.Б. Ларичев и соавт. (2008), также отмечали, что после пересадки кожи целесообразно использование вакуумной повязки. Повязка помогает надежно удерживать кожный трансплантат на реципиентском ложе до развития естественных процессов фиксации, изменять микроциркуляторное кровообращение в тканях раны, а также дает детоксикационный эффект. В результате при вакуум-дренировании удается получить ощутимый клинический эффект в виде полного заживления раневого дефекта у 85,4% пациентов с хроническими ранами.

Проведенные исследования показали, что особенностью метода вакуумной терапии при медиастините являются дренирование всей поверхности раны на всю глубину (отсутствие раневых карманов и затеков) [49]. Применение неадгезивных перевязочных сетчатых материалов (Atrauman Ag, урготюль, силкофикс) на дно раны (миокард, магистральные сосуды, шунты) [51]; обязательное укладывание губки в переднее средостение на ширину мобилизованного пространства с целью исключения контакта костных фрагментов со структурами сердца; дренаж, установленный через контрапертуру, не должен контактировать с периметром раны [52].

В литературных источниках отмечено уменьшение площади раны при использовании метода VAC при закрытии ран у кардиохирургических больных [110, 176, 193]. Прямое воздействие отрицательного давления на дно и края раны в условиях внешней изоляции оказывает постоянный эффект в отношении краев раны, способствуя ее стяжению. Этот эффект напрямую снижает размеры раны, независимо от интенсивности клеточной пролиферации.

При вакумм-дренировании используется отрицательное давление от -50 до -200 мм рт. ст. Имеются предположения, что низкое отрицательное давление (например, -75 мм рт. ст.) может привести к недостаточной стабильности грудины [159]. По мнению других исследователей A. Mokhtari и соавт. (2006) низкое отрицательное давления (от -50 до -100 мм рт. ст.) стабилизирует грудину также эффективно, как высокое отрицательное давление (от -150 до -200 мм рт. ст.). Однако авторы других исследований [77, 113] отмечают, что, слишком высокое отрицательное давление при лечении постстернотомных медиастинитов может привести к разрыву правого желудочка или к нарушению работы правого желудочка, что приводит к снижению сердечного выброса. Большинство хирургов оптимальным считает уровень отрицательного давления в ране -125 мм рт. ст. [44, 88, 129, 185].

I.C. Ennker и соавт. (2009) по результатам собственных исследований отмечают, что вакуумная терапия в сочетании с ранней и максимально радикальной хирургической обработкой раны является эффективной стратегией для лечения послеоперационного медиастинита у кардиологических больных. Авторы рассматривают данный метод в качестве основного выбора для закрытия ран послеоперационного стерномедиастинита.

Имеются сообщения о применении сочетания дренажно-промывной и вакуум-систем – вакуум-промывная терапия (Vacuum Instillation Therapy), когда дополнительно к VAC-системе подводится приточный дренаж [44].

Результаты экспериментального исследования ран после использования внутренней грудной артерии показали, что VAC-дренирование стимулирует кровоток в перистернальной грудной стенке [165]. По данным Е.П. Кохан и соавт.

(2014) вакуумная терапия обеспечивает лучшую стабилизацию грудины и приток крови к ране, что способствует более прочному формированию послеоперационного рубца и снижению количества пульмональных осложнений. В другом исследовании A. Wackenfors и соавт. (2005), также подтверждено, что вакуум-дренирование раны вызывает изменения в капиллярном кровотоке, который зависит от примененного давления, расстояния от края раны, и типа ткани.

B.Z. Atkins и соавт. (2009) обращают внимание, что при применении вакуум-дренирования повышенное внимание следует уделить пациентам с повышенным риском развития медиастинита (сахарный диабет и др.), так как данный метод показал хорошую эффективность в лечении раневых осложнений у данной категории больных.

J. Sjögren и соавт. (2005), сообщают, что применение VAC-дренирования привело к снижению смертности у кардиохирургических больных. В группе больных, где применялось вакуум-дренирование показатели выживаемости были значительно лучше ($p<0,05$), чем в группе обычного лечения: 97% против 84% (через 6 месяцев), 93% в сравнении с 82% (через 1 год), и 83% против 59% (через 5 лет). Вакуум-терапия вносит позитивные коррективы в развитие раневого процесса, оказывает непосредственное влияние на процессы, происходящие в тканях раны. Это объективно подтверждается результатами исследований.

Главным недостатком вакуумной терапии называют, прежде всего, облегченный рост анаэробной микрофлоры и снижение перфузии в окружающих здоровых тканях [37, 84]. R. Petzina и соавт. (2010) отмечали, что кровотечение является, хоть и редким, но основным осложнением при вакуумной терапии в лечении послеоперационного медиастинита у кардиохирургических пациентов. Противопоказания к вакуумной терапии ран немногочисленны. Специалисты обращают внимание, что нельзя применять при анаэробных инфекциях [164], нельзя применять, если дном раны является миокард (синдром Ханумана).

Таким образом, данные литературы подтверждают целесообразность использования VAC-терапии в комплексе лечебных мероприятий у

кардиохирургических больных. Выраженный клинический эффект вакуум-дренирования позволяет рекомендовать его в качестве выгодного во многих отношениях метода лечения послеоперационного медиастинита у кардиохирургических больных.

1.4.Остеосинтез грудины у пациентов с постстернотомным медиастинитом

Развившийся диастаз и нестабильность стернотомного доступа в условиях инфицирования раны крайне тяжело устранить повторным остеосинтезом, что вынуждает прибегать к обширным и калечащим операциям, связанных с резекцией грудины и сложными пластиками раневого дефекта. Таким образом, вопрос надежного остеосинтеза стернотомного доступа, в том числе в условиях развившегося постстернотомного медиастинита, остается актуальным и нерешенным. По данным литературы известно множество способов остеосинтеза грудины. В современной кардиохирургии создаются, внедряются новые, более совершенные материалы и методы остеосинтеза грудины после срединной стернотомии [148, 179, 182]. Однако встречающиеся осложнения свидетельствует о целесообразности совершенствования и дальнейшего поиска новых способов остеосинтеза и реостеосинтеза.

Данные литературы показали, что самым распространенным способом остеосинтеза грудины пока что остается фиксация стальной проволокой, лавсановой и капроновой нитями. Необходимо отметить, что большинство хирургов предпочитает соединять грудину стальной проволокой и полиэфирным материалом [10, 26, 48, 92, 133].

Хорошо известен способ остеосинтеза грудины с использованием проволочного шовного материала, состоящий в наложении укрепляющих восьмиобразных швов парастернально с последующим наложением серкляжных швов вокруг тела грудины и укрепляющих швов [154, 170].

Специалисты обращают внимание, что недостатком способа является недостаточная прочность шва, возможен риск потери механической целостности,

необходимость значительного выделения подстернального пространства, что в условиях развития спаечного процесса на отдаленных сроках после первичной операции является крайне затруднительным, опасность повреждения крупных ветвей и ствола внутренней грудной артерии, длительность и трудоемкость процесса [189]. Некоторыми авторами замечено, что при использовании неэластичного материала – проволоки – особенно у больных группы риска (наличие в анамнезе сахарного диабета, ХОБЛ, остеопороза и др.), возникает разрушение наружной пластинки грудины, в результате чего риск проникновения инфекции в губчатое вещество увеличивается [40, 60]. По данным А.А. Вишневского(2012) гнойно-воспалительные осложнения грудной стенки выявлены при остеосинтезе грудины стальной проволокой у 52,2 % больных.

Г.М. Семенов и соавт. (2001) отмечают, что способ остеосинтеза грудины после срединной стернотомии, выполняемый отдельными или крестообразными швами при помощи проволочного шовного материала заключается в сопоставлении противоположных краев рассеченной грудины путем наложения одинарных либо крестообразных швов на грудину, через всю толщу кости, проволокой из специальных немагнитных нержавеющих сортов стали. Свободные концы каждого проволочного шва скручивают между собой до полного сопоставления краев стернотомного доступа. Скрученные концы проволок загибают и погружают в мягкие ткани. К недостаткам данного способа следует отнести высокую вероятность прорезывания швов с разрушением (фрагментацией) грудины и развитием нестабильности стернотомного доступа.

R. Jutley и соавт. (2003) обратили внимание, что использование металлоостиосинтеза с наложением не менее шести 8-образных проволочных швов позволяет исключить недостаточную прочность остеосинтеза грудины.

В.В. Плечев и соавт. (2012), В.В. Кудряшов и соавт. (2013) сообщают, что при использовании капроновых мононитей для остеосинтеза грудины у больных с ишемической кардиомиопатией достигаются хорошие результаты с уменьшением количества случаев несостоятельности грудины. O. Grauhan и соавт. (2014) сравнивая эффективность различных способов остеосинтеза стернотомного

доступа отмечают, что эффективность использования капроновых мононитей в том, что капрон обладает определенной степенью эластичности и в отличие от проволоки не вызывает повреждения стянутых рассеченных краев грудины. По мнению других специалистов [40] данный метод позволяет с успехом выполнять как первичный остеосинтез, так и лечить несостоятельность грудины, возникшую как осложнение при использовании других методик.

В работе А.А. Дюжикова и А.А. Карташова (2013) доказано, что проведение остеосинтеза грудины капроном, по сравнению с традиционным способом с помощью проволоки, сопровождается снижением числа инфекций после срединной стернотомии и случаев нестабильности грудины, ограничением воспалительных реакций с развитием лейкоцитоза, сокращением сроков госпитализации больных, снижением объема антибиотикотерапии и выраженности боли в грудине в отдаленный послеоперационный период.

М.В. Шведова и соавт (2014) сообщают, что опыт хирургического лечения глубоких послеоперационных осложнений срединной стернотомии показывает, что выполнение металлоостеосинтеза грудины металлическими скрепками или швом у пациентов с послеоперационными осложнениями срединной стернотомии более чем в 80% случаев не только не позволяет восстановить целостность каркаса грудной клетки, но и приводит к дальнейшей несостоятельности металлических швов и фрагментации грудины.

Известен способ восстановления целостности каркаса грудины при стерномедиастинитах, основанный на применении фиксирующих элементов с развитой поверхностью, выполненных из никелида титана [18, 101]. При осуществлении данного способа края стернотомного доступа скрепляют фиксирующими элементами в виде скрепок или зажимов, фиксируемых за края грудины в области межреберных промежутков.

Данные исследований демонстрируют, что одним из эффективных методов закрытия грудины является применение скобок-клипсов из нитиллиума. Впервые применение фиксаторов с саморегулирующейся компрессией было описано в работах итальянских исследователей, показавших хорошие результаты [161, 163].

Принцип саморегулирующейся компрессии скоб основан на том, что сплав нитинола, из которого заготавливаются импланты, обладает эффектом памяти формы и сверхупругостью. После охлаждения фиксатор становится пластичным и его форма может быть изменена для удобства установки.

В отечественных исследованиях также подтверждено, что использование нитиноловых скоб является одним из надежных и универсальных способов остеосинтеза грудины. Э.Р. Чарчян и соавт. (2014) отмечали, что применение нитиноловых скоб после продольной срединной стернотомии, по сравнению с классическим способом, является надежным методом остеосинтеза грудины, позволяющим минимизировать риск повреждений ретростернальных структур, сохранить консолидацию грудины, а также снизить кровопотерю по дренажам в раннем послеоперационном периоде.

А.А. Печетов (2010), также отмечает, что фиксаторы из нитинола не травмируют сосуды в межреберьях; быстро и надежно фиксируют грудную кость; могут легко подвергнуться переустановке при несоответствии размера; абсолютно интактны к тканям и жидкостям организма; обеспечивают постоянную компрессию фрагментов грудины, обеспечивая, таким образом, оптимальные условия для остеосинтеза. Однако, в отличие от других методов соединения грудины, в экстренных ситуациях увеличивается время реторакотомии.

Ряд авторов отмечает, что применение скоб-фиксаторов из никелида титана позволяет эффективно осуществить надежный стабильный остеосинтез грудины, минимизировать риск повреждения ретростернальных структур [18], а также позволяет проводить раннюю активизацию пациентов, что может способствовать снижению числа осложнений и более ранней реабилитации пациентов [36].

К недостаткам этого способа следует отнести невозможность его использования при прорезываниях и фрагментациях грудины в области межреберных промежутков после предшествующего остеосинтеза грудины. А также, невозможность точно дозировать усилие, сжимающее грудину. Недостаточная плотность прилегания скрепок к краям грудины сопровождается патологической подвижностью фрагментов грудины и препятствует

формированию сращения, в то время как слишком сильное давление на грудину может сопровождаться прорезыванием (переломом) грудины в местах концентрации усилий [4, 27].

И.И. Скопин и соавт. (2006) сообщают об использовании специальных фиксаторов с саморегулирующейся компрессией при остеосинтезе по поводу послеоперационного диастаза грудины. Авторы отмечают, что применение скобок позволяет минимизировать риск повреждений ретростернальных структур, а также достигать стабильности грудины вне зависимости от сроков заживления, что особенно важно у пожилых больных.

Исследованиями К.Э. Назаряна (2012) также подтверждено, что остеосинтез грудины фиксаторами с саморегулирующейся компрессией на основе никелида титана является безопасным и простым пособием, позволяющим эффективно осуществить фиксацию грудной кости, даже у пациентов с факторами риска развития несостоятельности шва грудины и инфекционных осложнений. При этом отмечена тенденция к снижению частоты несостоятельности шва грудины до 2,4% по сравнению с 4,4% при остеосинтезе традиционными методами, а также сроков и тяжести послеоперационной реабилитации больных после кардиохирургических операций.

В работе А.А. Силаева и соавт. (2014) проанализированы результаты остеосинтеза грудины с использованием полностью биосовместимых пластиковых лигатур Sternal Zip Fix у 320 пациентов различного кардиохирургического профиля после продольной срединной стернотомии. Отмечено, что в послеоперационном периоде остеосинтез оказался полностью состоятельным у 313 (97,8%) пациентов.

Необходимо отметить, что существующие способы остеосинтеза грудины (проволочные лигатур из стальной проволоки, скобы из металлов с памятью формы (никелид титан), система ZipFix и др.) не лишены недостатков: разрыв и прорезывание проволоки, миграция фиксаторов, установленных на грудную кость, их невозможно применять при фрагментациях грудины в области межреберных промежутков [18, 48, 68, 190, 191]. Кроме того, описанные методы

порой трудоемки и занимают много времени, а материалы и инструменты, требуемые для остеосинтеза, довольно дорогие, что также немаловажно при выполнении операции.

Анализ литературы свидетельствует, что традиционно используемые для соединения грудины после срединной стернотомии материалы и методы не удовлетворяют современным требованиям, поэтому продолжается освоение новых, высокотехнологичных материалов и методик остеосинтеза грудины.

Таким образом, на основании литературных данных можно сделать вывод, что постстернотомный медиастинит относится к группе наиболее тяжелых гнойных осложнений, характеризуется тенденцией к быстрому прогрессированию и сопровождается высокой летальностью. Успех лечения определяется своевременной диагностикой, выбором адекватной хирургической тактики, метода дренирования и устранения источника инфекции. Динамичное развитие хирургии постоянно предъявляет строгие требования к эффективному лечению послеоперационных гнойных ран. Учитывая сохраняющийся высокий процент неудовлетворительных результатов лечения пациентов с постстернотомным медиастинитом, требуется создание единого алгоритма ведения больных со стерномедиастинитом. В современной кардиохирургии непрерывно идет поиск новых методик лечения этого осложнения, которые должны давать высокий эффект, сводить к минимуму пребывание в стационаре, показывать хороший функциональный результат. Результаты исследований показали эффективность использования отрицательного давления в комплексной терапии постстернотомного медиастинита.

ГЛАВА 2
МАТЕРИАЛ И МЕТОДЫ ИССЛЕДОВАНИЯ

2.1 Общая характеристика клинических наблюдений

В основу работы положены клинические наблюдения за 116 пациентами с диагнозом: постстернотомный медиастинит, находившимися на лечение в кардиохирургических отделениях ГАУЗ МКДЦ г. Казани с 2006 по 2017 г.

Критерии постановки диагноза:

До 2014 года при постановке диагноза и решения вопроса о необходимости активного хирургического лечения раневого осложнения использовался принцип наличия минимум двух из представленных ниже критериев:

- гнойное отделяемое из области послеоперационной раны
- лихорадка > 38°C
- боль в области послеоперационной раны и нестабильность стернотомного доступа
- рентгенологическое подтверждение воспалительного процесса в средостение
- макроскопическое подтверждение диагноза во время оперативного вмешательства (ревизии раны)
- положительные результаты бактериологического исследования реневого отделяемого

Однако в виду неудовлетворенности данной диагностической тактикой, при сохранение тех же критериев, стала использоваться концепция вычленения основных и второстепенных критериев, предложенная зарубежными авторами.

Диагноз постстернотомный медиастинит выставлялся при наличии любого из «основных» критериев (рис. 1):

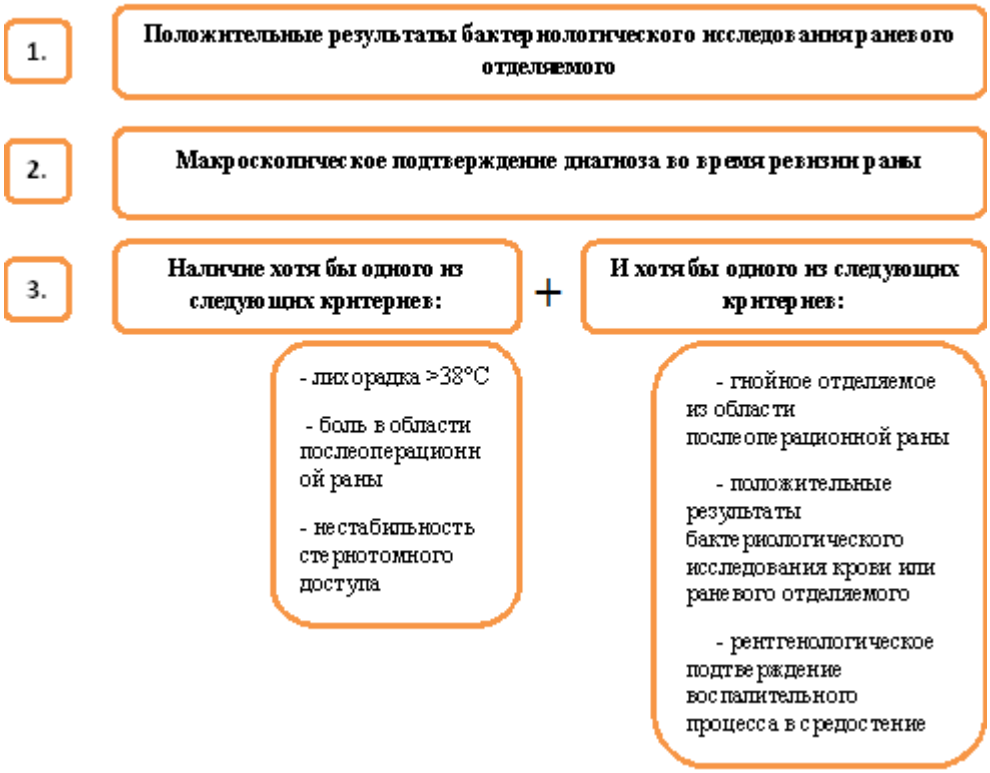

Рисунок 1. Критерии постановки диагноза

* **Jan J van Wingerden et al. Poststernotomy mediastinitis: a classification to initiate and evaluate reconstructive management based on evidence from a structured review. Journal of Cardiothoracic Surgery 2014**

Критериями включения пациентов в исследуемые группы были:

- Перенесенная кардиохирургическая операция с применением срединной стернотомии
- Наличие клинически верифицированного диагноза постстернотомный медиастинит
- Наличие постстернотомного медиастинита I, II, III, и V типов, согласно классификации R.M. El Oakley и J.E. Wright.
- Применение у пациентов методов вакуум-дренирования или проточно-промывного дренирования ран, либо их комбинация с открытым ведением раны.
- Возраст более 18 лет.

Критериями исключения пациентов из исследуемых групп были:

- Наличие поверхностной раневой инфекции не требующей проточно-промывного дренирования либо вакуум-дренирования
- Наличие нестабильного стернотомного доступа без признаков инфицирования раны.
- Наличие хронического остеомиелита ребер и грудины.
- Наличие предшествующих неудачных курсов лечения постстернотомного медиастинита (IV тип медиастинита по классификации R.M. El Oakley и J.E. Wright)

Все пациенты – жители Республики Татарстан, перенесшие кардиохирургическое вмешательство в условиях кардиохирургических отделений ГАУЗ МКДЦ. Возраст колебался от 48 до 74 лет. Средний возраст составил 61±12,6 лет. Мужчин было 64, женщин – 52.

Всем пациентам первично были выполнены операции в условиях искусственного кровообращения и фармакохолодовой кардиоплегии с использованием оперативного доступа через срединную стернотомию. По виду проведенных операций распределение было следующим: изолированное коронарное шунтирование – 26,3%, одноклапанное протезирование – 29,5%, двухклапанное протезирование – 14,7%, коронарное шунтирование с протезированием клапана (-ов) – 22,1%, прочие операции – 7,4%.

Большинство пациентов имели сопутствующую патологию, влияющую на течение раневого процесса. В данном исследование учитывались: наличие сахарного диабета (требующего постоянной медикаментозной коррекции уровня глюкозы крови), ожирение (индекс массы тела ≥ 35), хроническая обструктивная болезнь легких, хроническая почечная недостаточность (СКФ ≤ 60мл/мин).

Исследование носило ретроспективный характер. Все пациенты были разделены на 3 группы в зависимости от методов и тактики ведения раневого процесса.

I группа (n-39) – местное лечение ран проводилось методом проточно-промывного дренирования.

II группа (n-41) – местное лечение проводилось комбинацией вакуум-дренирования с открытым ведением раны и этапными санациями раневой полости.

III группа (n-36) – ведение пациентов данной группы осуществлялось в строгом соответствии с разработанным алгоритмом и применением во всех случаях полноценного непрерывного курса вакуум-дренирования раны.

Подробная клиническая характеристика исследуемых групп приведена в таблице 1.

Таблица 1

Общая исходная клиническая характеристика исследуемых групп

	I группа (n=39)	II группа (n=41)	III группа (n=36)
Возраст	54,3±3,1	61,1±9,2	65,4±4,4
Пол (м/ж)	23/16	20/21	21/15
ФК ХСН (NYHA)	2,6±0,7	2,4±0,6	2,52±0,7
Коронарное шунтирование	15 (38,5%)	17 (41,7%)	10 (27,8%)
Протезирование клапана (-ов)	18 (46,1%)	17 (41,7%)	17 (47,2%)
Коронарное шунтирование с протезированием клапан (-ов)	4 (10,2%)	5 (12,2%)	7 (19,4%)
Прочие операции	2 (5,1%)	2 (4,9 %)	2 (5,5%)
Длительность искусственного кровообращения (мин)	101±2,8	94,6±7,2	108±14,2
Длительность ИВЛ (час.)	11,7±4,1	9,2±8,7	5,6±7,1
Сахарный диабет	14 (35,9%)	9 (21,9%)	8 (22,2)
Индекс массы тела ≥ 35	12 (30,8%)	13 (31,7%)	12 (33,3%)
Хроническая обструктивная болезнь легких	6 (15,4%)	4 (9,7%)	3 (8,3%)
Хроническая почечная недостаточность (СКФ ≤ 60 мл/мин)	3 (7,7%)	5 (12,2%)	6 (16,7%)
Нестабильность стернотомного доступа	19 (48,7%)	30 (73,2%)	22 (61,1%)

При сравнении основных исходных параметров групп (средний возраст, пол, функциональный класс сердечной недостаточности, сопутствующая патология и др.) статистически достоверной разницы выявлено не было (p<0,05).

2.2. Методы исследования в клинике

Наряду со стандартными методами обследования кардиохирургических пациентов, такими как сбор анамнеза, объективное обследование больного, лабораторные клинические и биохимические анализы, электрокардиография и эхокардиография, применяли специализированные исследования, которые включали: иммунологические анализы (С-реактивный белок плазмы, уровень прокальцитонина), бактериологическое исследование раневого отделяемого с определением чувствительности флоры к антибиотикам, компьютерную томографию органов грудной клетки. В отдельных случаях, для сравнения результатов дренирования, применяли гистологическое исследование препаратов мягких тканей ран.

Из специфических лабораторных исследований, заслуживающих особого внимания, следует отметить исследование уровня С-реактивного белка плазмы крови (СРБ). СРБ – главный белок острой фазы воспаления. Являясь компонентом иммунного ответа, этот белок, присоединенный к мембранам микроорганизмов и поврежденных клеток, активирует каскад комплемента и способствует фагоцитозу. Уровень СРБ повышается через 6-10 часов после начала заболевания. В общепринятой практике применяется для оценки активности воспалительного процесса, наблюдением за его динамикой, дифференциальной диагностики бактериальных и вирусных инфекций, выбора адекватного лечения и контроля за его эффективностью. После травмы или операции при отсутствии осложнений концентрация СРБ возвращается к норме в следующие 5 – 7 суток. Неблагоприятным считается прогноз, если СРБ < 200 мг/л сохраняется более 10 суток или через 7 – 10 суток происходит лишь незначительное его снижение.

В данной исследовательской работе уровень СРБ расценивали как высокочувствительный (хотя и неспецифический) показатель системной

активности местного воспалительного процесса в области послеоперационной раны. Главной функцией данного исследования являлась оценка эффективности проводимого лечения, путем определения динамики уровня СРБ у пациента на разных сроках и этапах лечения.

В исследуемых группах определение уровня СРБ проводили всем пациентам по следующей схеме: 1) при поступление или манифестации раневого осложнения; 2) на 3-4 сутки после проведения ревизии и дренирования послеоперационной раны; 3) каждые 3-5 сутки до принятия решения об удалении системы дренирования или готовности раны к пластике; 4) каждые 3-и сутки до выписки пациента.

Компьютерную томографию органов грудной клетки проводили на мультиспиральном компьютерном томографе «Toshiba Aquilion 64» с разрешающей способностью в 64 среза и шириной среза 0,5 мм. Для построения изображения, в качестве основных использовали костный и мягкотканые алгоритмы, а также 3D-моделирование грудины.

Оценивали следующие диагностические параметры:

1) увеличение внутригрудных лимфатических узлов.
2) инфильтрация клетчатки средостения. Рентгенологически характеризовались неоднородностью структуры клетчатки за счет множественных очаговых и линейных участков плотности мягких тканей на фоне диффузного снижения плотности клетчатки подстернального пространства до значений жидкости (рис. 2).
3) скопление жидкости в переднем средостении и подкожной клетчатке. Определялись как участки жидкостной плотности неправильной формы с нечеткими контурами неоднородной структуры за счет очагов мягкотканной плотности. В ряде случаев с наличием пузырьков газа в зонах патологических изменений (рис. 2).
4) наличие очагов воспалительной деструкции грудины и ребер. Определялись как очаговый остеопороз с отеком и последующей эрозией кортикального

слоя, нечетко отграниченные участки остеолиза, слоистая периостальная реакция с истончением и секвестрация губчатого вещества грудины (рис. 3).

5) диастаз грудины. Диагностически значимым считали расхождение краев распила грудины 3 мм и более (рис. 3).
6) целостность элементов, фиксирующих грудину, наличие фрагментаций грудины. Оценивали наличие разрывов проволочных лигатур грудины, либо прорезывание лигатурами костной ткани грудины с формированием частичной или полной фрагментации грудины. В случаях первичного остеосинтеза грудины скобами из металла с памятью формы, характерным признаком несостоятельности фиксации являлась дислокация скобы из посадочного места в области межреберных промежутков (рис. 5).
7) близость расположения структур сердца (правое предсердие, правый желудочек, шунты) к внутренней поверхности грудины. Оценку расстояния между структурами сердца и надкостницы грудины проводили с целью стратификации риска повреждения данных структур при выполнении вакуум-дренирования (синдром Ханумана) и реостеосинтеза грудины.

Рис. 2. Пациентка Г., 56 лет. В подстернальном и предстернальном пространствах определяется скопление жидкости с пузырьками воздуха, а также значимый диастаз грудины.

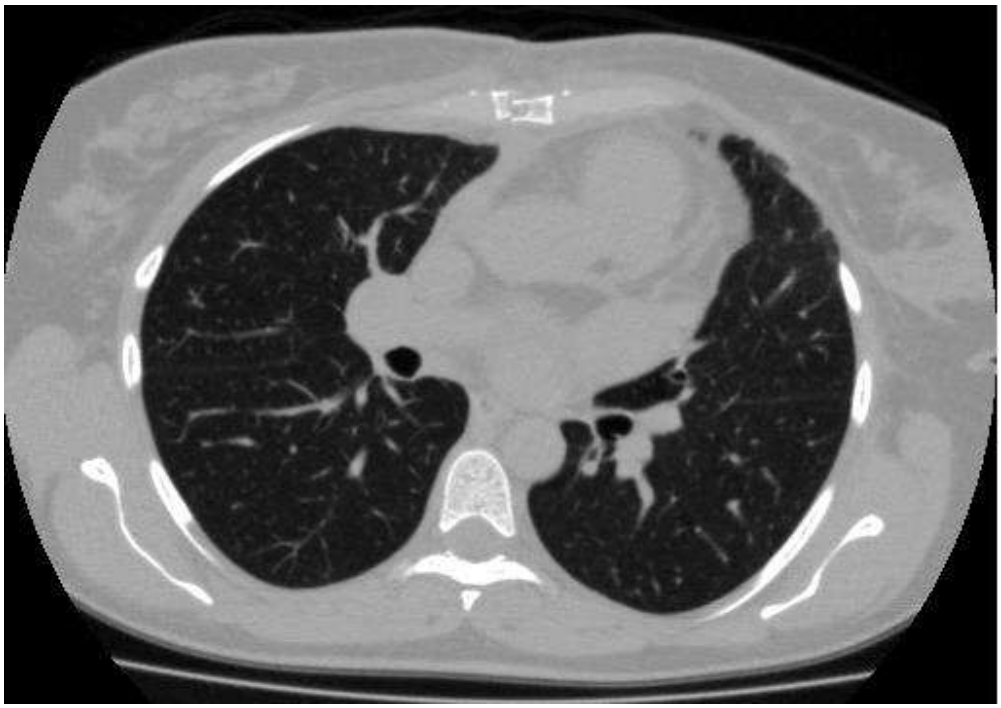

Рис. 3. Пациентка Ш., 66 лет. Отмечается расплавление губчатого вещества тела грудины, с образованием дефекта костной ткани. Отмечается инфильтрация предстернальной и ретростернальной клетчатки.

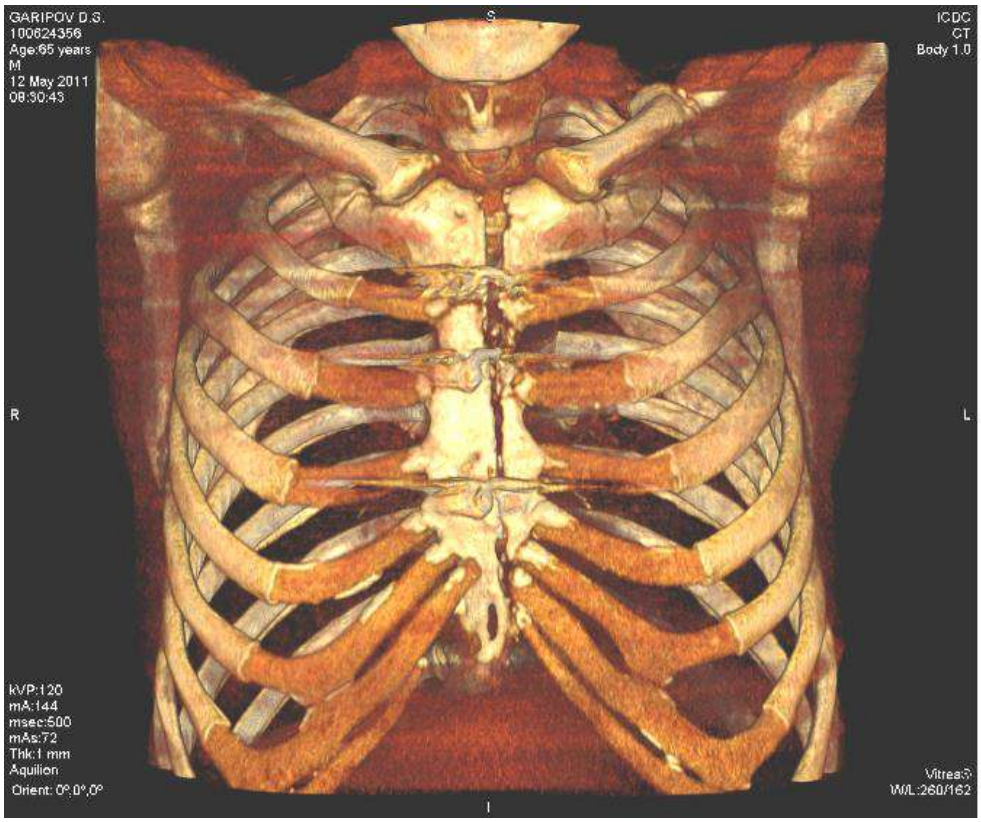

Рис. 4. Пациент Г., 64 года. Трехмерная реконструкция грудной клетки. Первичный остеосинтез выполнен скобами из никелида титана. Определяется ассиметричная стернотомия с деструкцией грудины в области межреберных промежутков и диастаз грудины.

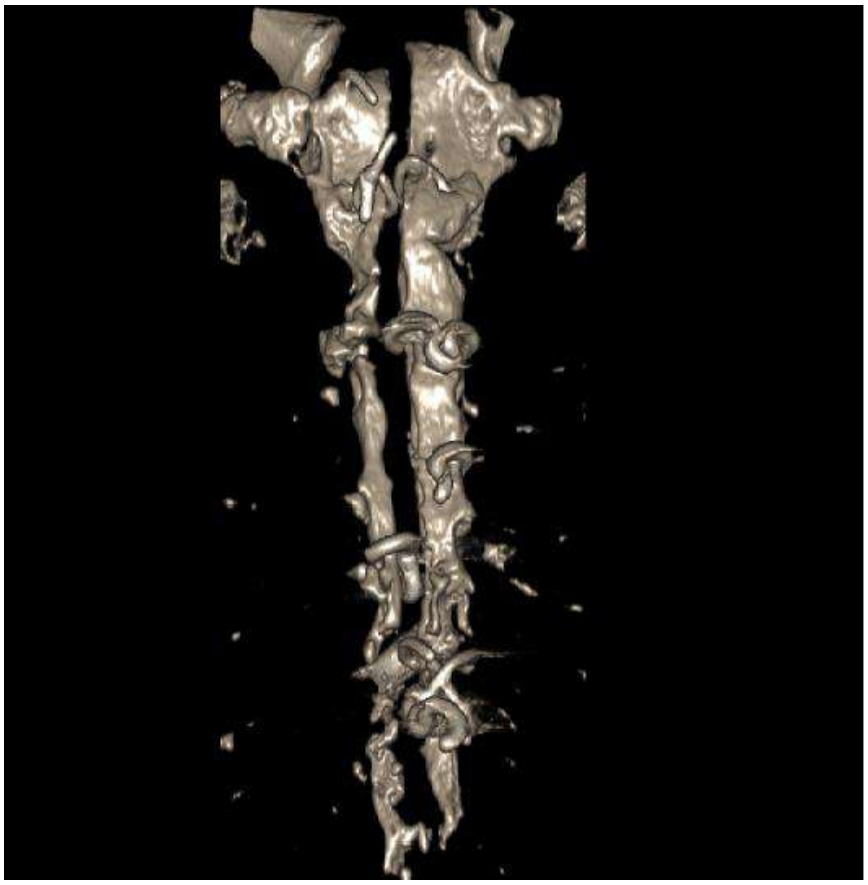

Рис. 5. Пациент Н., 51 год. Трехмерная реконструкция грудины. Определяется дислокация первой и третьей никелидтитановых скоб, разрыв второй скобы с развитием тотального диастаза стернотомного доступа.

2.3. Тактика ведения и особенности хирургических вмешательств

Тактика ведения в исследуемых группах была различной, подробное описание применяемых методов дренирования и алгоритмов хирургического лечения будут представлены ниже. Однако, первый этап лечения – ревизия и хирургическая обработка раны, во всех группах был идентичен. При подозрении или верификации диагноза постстернотомный медиастинит, большинству пациентов в кратчайшие сроки выполняли ревизию послеоперационной раны. Вмешательство проводили в условиях операционной с применением эндотрахеального наркоза. Это обусловлено максимально радикальным подходом к ревизии и санации раны, которые включали следующие манипуляции: разведение краев раны на всем протяжении, ревизию мягких тканей на наличие

макроскопических признаков воспалительно-деструктивных изменений и гнойных затеков. В некоторых случаях при отсутствии явных признаков обширной раневой инфекции, на начальных этапах лечения проводили малые хирургические обработки раны в условиях перевязочной с коротким курсом открытого ведения раны.

Особое внимание уделяли состоянию костной ткани грудины и стернотомному доступу. Оценивали наличие очагов секвестрации, степень остеопороза и деструкции тела грудины, особенно в области межреберных промежутков. Оценивали стабильность стернотомного доступа, а в случае диастаза - причина нестабильности (разрыв проволочных лигатур, дислокация никелид-титановых скоб, прорезывание проволочных лигатур, значимая деструкция костной ткани). Столь доскональное определение причин и характера несостоятельности первичного остеосинтеза обусловлено проблемой выбора оптимального способа реостеосинтеза грудины на следующих этапах лечения.

У пациентов всех групп при наличии значимого диастаза и нестабильности грудины, производили полное удаление всех фиксирующих грудину элементов с максимальным разведением краев грудины с целью ревизии, санации и дренирования подстернального пространства. При необходимости выполняли некрэктомию и секвестрэктомию, механическое удаление гипертрофированной грануляционной ткани, остатков гемостатического воска из губчатого вещества грудины. В случаях выраженных деструктивных процессов, производили частичную резекция тела грудины или ребер, руководствуясь принципом максимально щадящей резекции. Резекции подвергали только однозначно нежизнеспособные участки тканей, во всех остальных случаях костную ткань максимально сохраняли, для облегчения дальнейшего реостеосинтеза. В случаях незначительного диастаза грудины и сохранности основного объема костной ткани, в I и II исследуемых группах, допускалось дотягивание частично прорезанных проволочных лигатур. Рану промывали растворами антисептиков: пероксид водорода 3%, раствор повидон-йода 10%, раствор хлоргексидина биглюконата 0,05%, раствор гипохлорита натрия (приготовляемый

экстемпорально). После выполнения этапа ревизии и хирургической обработки раны, тактика ведения раневого процесса различалась в зависимости от принадлежности пациента к той или иной исследуемой группе.

I группа (n=39). В данную группу вошли пациенты, которые наблюдались с 2006 года по 2010 год. В этот период времени ведение пациентов с постстернотомным медиастинитом осуществляли с применение метода проточно-промывного дренирования. В отсутствие альтернативных методов дренирования (сопоставимых по эффективности), указанный метод представлялся оптимальным, и превосходил по нашим наблюдениям методику открытого ведения раны по всем клиническим характеристикам.

В случаях стабильного стернотомного доступа ревизию и санацию раны, проводившуюся по стандартизованной методике описанной выше, завершали установкой в рану дренажных трубок. В качестве приточных дренажей использовались силиконовые трубки BLAKE (ETHICON, Somerville, NewJersey 08876-0151, США) диаметром 10 френчей. Приточные дренажи устанавливали через контрапертуры в верхнем полюсе раны. Количество дренажей варьировалось от 1 до 3 (в среднем 2 дренажа). Один из дренажей во всех случаях располагался над грудиной, другой (другие) - в толще подкожной клетчатки. В качестве отводящих дренажей также использовали силиконовые трубки BLAKE, диаметром 10 френчей, либо 19 френчей. Отводящие дренажи устанавливали через контрапертуры в нижнем полюсе раны. Количество дренажей варьировалось от 1 до 4 (в среднем 3 дренажа). Дренажи устанавливали параллельно приточным. Рану герметично ушивали послойно либо через все слои мягких тканей отдельными узловыми швами.

В случаях выявления во время ревизии значимой нестабильности стернотомного доступа производили полное удаление всех фиксирующих грудину элементов, санацию губчатого вещества грудины и подстернального пространства, при необходимости частичные резекции тела грудины. В случаях, когда диастаз грудины был незначительным и вызван частичным прорезыванием

проволочных лигатур, лигатуры грудины не удаляли, а проводили дотягивание проволоки до устранения нестабильности стернотомного доступа.

Приточные и отводящие дренажи в предстернальной клетчатке устанавливали аналогично принципам, описанным выше. Однако, у данной группа пациентов во всех случаях устанавливали дополнительный приточный и отводящий дренажи в подстернальное пространство. Затем выполняли реостеосинтез грудины. Во всех случаях реостеосинтез выполнялся стальной хирургической проволокой №7 (ETHICON, LLC. San Lorenzo, Puerto Rico 00754-0982 USA). При выраженном спаечном процессе производили отсепаровку грудины от подстернального пространства при помощи электрокоагулятора. Створки грудины выделяли на расстоянии 2-3 см от краев распила с обеих сторон, до появления площади костной ткани достаточной для надежного наложения проволочных лигатур. Реостеосинтез выполняли отдельными серкляжными швами, Z-образными швами либо их комбинацией. Вкол проволоки производили в области сохранной костной ткани, на расстоянии не менее 7-10 мм от края грудины. Проволочные швы могли проводиться как через костную ткань тела и рукоятки грудины, так и через хрящевые части ребер. При сохранности тела грудины в области межреберных промежутков проволоку проводили через мягкие ткани с формированием серкляжного шва. В случаях поперечных переломов тела грудины, перелом укрепляли одним или двумя отдельными проволочными швами, далее накладывали стандартный Z-образный шов для сведения противоположных краев грудины с вовлечением в него области перелома. Количество проволочных швов в каждом конкретном случае подбирали индивидуально. После выполненного реостеосинтеза и стабилизации стернотомного доступа, мягкие ткани, с установленными приточными и отводящими дренажами, послойно ушивали отдельными узловыми швами.

После перевода в отделение реанимации пациенту начинали проводить проточно-промывное дренирование раны. В качестве промывных растворов использовали раствор хлоргексидина биглюконата 0,05% и раствор гипохлорита натрия приготовляемый экстемпорально на аппарате (ДЭО-01-МЕДЭК, Россия) в

режиме 3А, 20 минут. К приточным дренажам подключали системы с антисептиками и проводилась капельная подача раствора со скоростью 30 капель в минуту. Отводящие дренажи подключали к источнику отрицательного давления (отсасыватель медицинский ОМ-1, «Утес», Россия). Разряжение, создаваемое в ране, составляло от -0,25 до -0,5 кгс/см². Описанные промывные растворы подавали в систему поочередно с перерывами на прием пищи, физиологические отправления и ночной сон пациентов. В общей сложности за сутки дренирования использовали от 1400 до 1800 мл растворов антисептиков. Средняя длительность дренирования составляла от 14 до 16 часов в сутки.

Всем пациентам в процессе лечения проводили мониторинг основных лабораторных исследований. Особому контролю подвергали следующие показатели: уровень лейкоцитов крови, С-реактивный белок плазмы крови, а также уровень и характер бактериологической флоры раневого отделяемого. Общий анализ крови и уровень С-реактивного белка плазмы крови оценивали в первые сутки после верификации диагноза, на 3-4 сутки дренирования, каждые 3-5 сутки до прекращения дренирования. Характер раневой флоры и количество КОЕ оценивали при верификации диагноза и на 6-9 сутки дренирования. Решение вопроса об удаление системы проточно-промывного дренирования основывали на оценке и анализе представленных выше показателей в совокупности. Дренирование прекращали при нормализации (либо стойкой тенденции к снижению) уровня С-реактивного белка плазмы крови, снижении уровня КОЕ в бактериологических исследованиях раневого отделяемого и купировании лихорадки. В противном случае, дренирование продолжали до появления вышеуказанных критериев.

Удаление системы проточно-промывного дренирования осуществляли ступенчато с промежутком в 2-3 дня. В первую очередь удаляли дренажи из подстернального пространства, затем из предстернальной клетчатки с оставлением (в качестве контрольного) одного из отводящих дренажей на активной аспирации в течении 1-3 суток. После удаления контрольного дренажа пациента оставляли под наблюдением в стационаре в течение 5-7 суток. После

удаления дренажей проточно-промывной системы, пациентам также осуществляли контроль уровня лейкоцитов крови, уровень С-реактивного белка плазмы, на 3-4 сутки наблюдения, на 6-7 сутки наблюдения, и далее по необходимости. Термометрия и местное состояние послеоперационной раны оценивали ежедневно. В течении всего времени дренирования раны пациентам проводили внутривенную антибиотикотерапию согласно чувствительности флоры по результатам бактериологического исследования.

В случаях проявления признаков рецидивирования раневой инфекции (клинических и/или лабораторных), а также возврате нестабильности стернотомного доступа, пациенту проводили ревизию раны в условиях операционной. Выполняли повторную санацию мягких и костных тканей с возобновлением проточно-промывного дренирования по представленному выше алгоритму.

II группа (n=41). В данную группу вошли пациенты, которые наблюдались с 2010 года по 2013 год. В данный период времени в кардиохирургических отделениях ГАУЗ Межрегионального клинико-диагностического центра активно внедряли методику вакуум-дренирования ран (Negative-pressure wound therapy) у пациентов с послеоперационными раневыми осложнениями. Введение новой методики было продиктовано необходимостью улучшить результаты лечения пациентов с постстернотомным медиастинитом, в частности – снизить количество рецидивов раневой инфекции. Дренирование выполняли аппаратом ATMOS S 042 NPWT (производитель ATMOS Medizin Technik GmbH & Co.KG, Германия) с использованием комплектов для перевязки VivanoMed (производитель PAUL HARTMANN, Германия). Общий вид системы представлен на рис. 6.

Ревизию и санацию раны у пациентов данной группы выполняли по стандартизованной методике, описанной выше. Вскрытие послеоперационной раны проводили в пределах неизмененных тканей. В случаях выявления во время ревизии значимой нестабильности стернотомного доступа, производили полное удаление всех фиксирующих грудину элементов, санацию губчатого вещества грудины и подстернального пространства, при необходимости частичные

резекции тела грудины. В некоторых случаях, когда это позволяла целостность костной ткани грудины, производили дотягивание установленных первично проволочных лигатур, до устранения диастаза грудины.

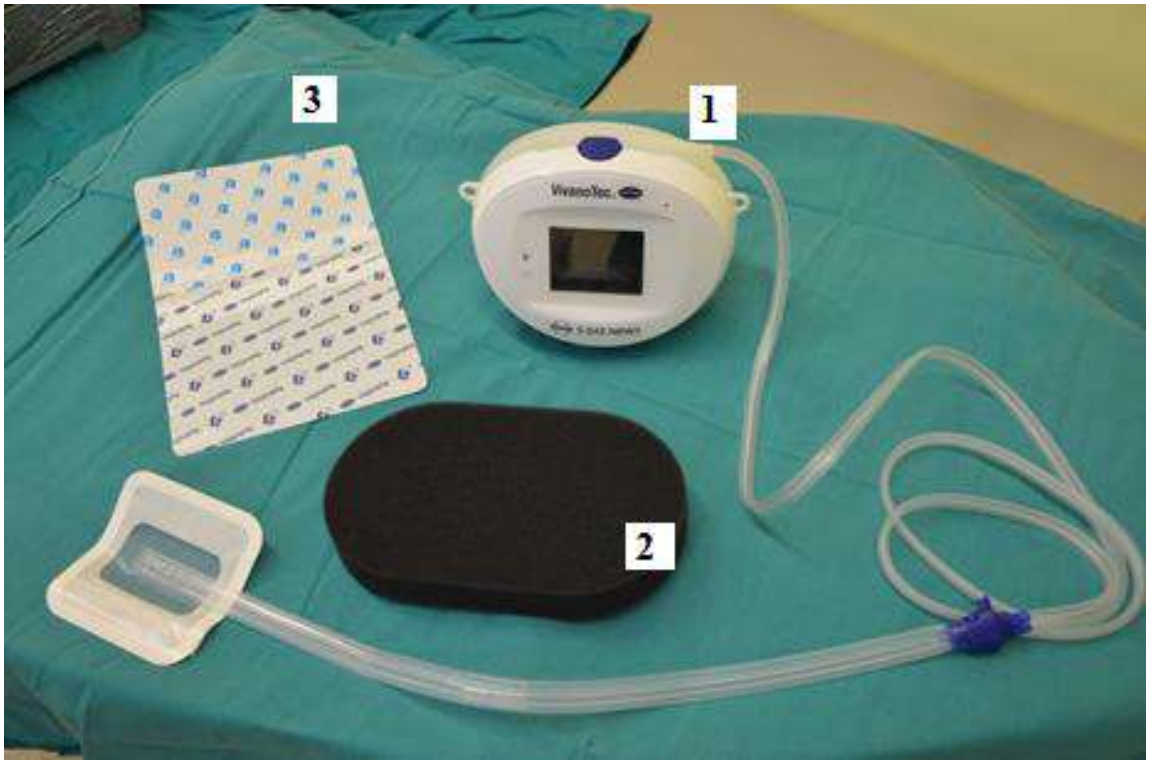

Рис. 6. На фото представлен общий вид готовой к использованию системы вакуум-дренирования. 1 - это источник отрицательного давления с контейнером для сбора раневого отделяемого и коннектором, 2 – полиуретановая губка, помещаемая в рану, 3 – клеящаяся пленка для герметизации раны.

Пациентам данной группы после санации в рану устанавливали полиуретановую губка с максимальной адаптацией формы под архитектуру раны. Рану герметизировали. Разряжение в системе было постоянным и варьировалось от 90 до 120 мм.рт.ст. Замену системы производили 1 раз в 2-3 дня в зависимости от активности воспалительно-деструктивного процесса. Во всех случаях замену системы производили в условиях операционной. При необходимости этапных санаций и некрэктомий, пациентам выполняли внутривенная седацию.

В некоторых случаях, при ограниченном раневом процессе, после ревизии и санации ведение раны осуществляли открытым способом. Открытое ведение

продолжали от 3 до 10 суток, и при неудовлетворительных клинических результатах, в рану устанавливали систему вакуум-дренирования.

Всем пациентам в процессе лечения проводили мониторинг основных лабораторных показателей: уровень лейкоцитов крови, С-реактивный белок плазмы крови и уровень бактериологической обсемененности мягких тканей раны. Общий анализ крови и уровень С-реактивного белка плазмы крови проводились в первые сутки после поступления пациента в стационар, на 3-4 сутки вакуум-дренирования, на 6-8 сутки дренирования и далее по необходимости. Характер раневой флоры и количество КОЕ оценивали при поступление пациента в стационар и затем при каждой смене системы.

Отличительной особенностью пациентов данной группы было то, что на любом этапе лечения курс вакуум-дренирования мог быть прерван и ведение раны переводилось на открытый способ. Основными показаниями для перевода раны на открытое ведение являлись: 1) неудовлетворительная скорость развития грануляций 2) увеличение площади нежизнеспособных мягких тканей 3) частые разгерметизации системы (в основном у женщин с выраженным ожирением) 4) неудовлетворительная скорость снижения уровня СРБ и лейкоцитоза 5) сохраняющаяся лихорадка.

В указанных случаях пациентам производили перевязки с растворами антисептиков (Повидон йод, водный раствор хлоргексидина, пероксид водорода и др.), местным использованием протеолитических ферментов и мазевых повязок (левомеколь, пронтосан гель, лавасепт). Перевязки производили в условиях перевязочной с использованием марлевых салфеток. Кратность перевязок составляла от 2 до 4 раз в сутки в зависимости от объемов экссудации. При необходимости выполняли этапные ревизии и санации раны в условиях операционной и внутривенной седации.

В дальнейшем на основании макроскопического состояния раны, результатов лабораторных исследований, термометрии и данных бактериологического исследования, оценивали степень очищения раны и активность воспалительного процесса. Критерии о готовности раны к закрытию

не были четко регламентированы и решение о пластике принималось хирургом исходя из совокупности показателей и личного опыта.

В случаях отсутствия значимой положительной динамики раневого процесса при открытом способе ведения (неудовлетворительно развитая грануляционная ткань, выраженная фибриновая пленка и ослизнение мягких тканей раны, сохраняющаяся лихорадка), принимали решение о повторной этапной ревизии и санации в условиях операционной и повторном курсе вакуум-дренирования раны. Длительность курса устанавливали индивидуально и могли повторно перейти к открытому ведению раны, по описанным выше принципам. В течение всего времени лечения пациентам проводили внутривенную антибиотикотерапия, согласно чувствительности флоры по результатам бактериологического исследования.

При макроскопическом очищении раны и положительной динамике лабораторных и микробиологических показателей пациенту выполняли пластику раны путем закрытия дефекта местными тканями и реостеосинтеза грудины, в случаях исходной нестабильности стернотомного доступа. Выбор способа реостеосинтеза грудины изложен в отдельной главе.

Пластика мягких тканей заключалась в частичной отсепаровке большой грудной мышцы от надкостницы грудины с обеих сторон до придания кожно-мышечному лоскуту достаточной мобильности. Рану ушивали отдельными узловыми швами через все слои кожно-мышечных лоскутов. В рану устанавливали контрольную дренажную трубку на активной аспирации, которую удаляли на 2-4 сутки. Швы удалялись на 10-14 сутки.

В случаях проявления признаков рецидивирования раневой инфекции (клинических и/или лабораторных), а также возврате нестабильности стернотомного доступа, пациенту проводили ревизия раны в условиях операционной. Выполняли повторную санацию мягких и костных тканей с возобновлением вакуум-дренирования и/или открытым ведением раны по представленным выше принципам.

III группа (n=36). В данную группу вошли пациенты, которые наблюдались с 2013 года по 2017 год включительно. Неудовлетворенность результатами применения вакуум-дренирования в комбинации с открытым ведением раны, а также отсутствие четких критериев контроля раневого процесса и параметров выбора способа реостеосинтеза грудины, привели к разработке четкого алгоритма ведения пациентов с постстернотомным медиастинитом. В основу данного алгоритма положен принцип проведения полноценного и непрерывного курса вакуум-дренирования раны у всех пациентов (рис. 22).

Алгоритм ведения пациентов с постстернотомным медиастинитом.

Важной особенностью ведения кардиохирургических пациентов с применением вакуум-дренирования является прием антикоагулянтов и антиагрегантов. Ревизия и подготовка раны к дренированию приводит к образованию большой площади кровоточащих тканей. В условиях медикаментозной гипокоагуляции, имплантированная в рану полиуретановая губка, быстро пропитывается тромботическими массами, и перестает выполнять дренирующую функцию. В связи с этим, всем пациентам в день поступления отменяли непрямые антикоагулянты и антиагреганты, пациентов переводили на прием прямых антикоагулянтов (гепарин) в терапевтических дозах, под контролем уровня активированного частичного тромбопластинового времени. В случаях приема пациентами непрямых антикоагулянтов, ревизию и дренирование раны выполняли после снижения уровня международного нормализованного отношения ниже 2,0.

В кратчайший срок после установления диагноза и стабилизации системы гемостаза выполняли хирургическое вмешательство с целью ревизии, санации и дренирования раны. Хирургическую обработку раны во всех случаях проводили в условиях операционной и с применением наркоза, что обусловлено принципом максимального радикализма при ревизии и санации гнойной раны (максимальное иссечение нежизнеспособых тканей). Вопрос, требующий особого внимания во время ревизии – это стабильность стернотомного доступа. При выявлении

признаков нестабильности стернотомного доступа производили полное удаление всех фиксирующих грудину элементов, без попыток дотянуть ослабшие либо частично прорезанные проволочные лигатуры. Края стернотомной раны разводили, рану санировали растворами антисептиков, производили удаление нежизнеспособных тканей, между створками грудины помещали первый слой полиуретановой губки. Большую опасность представляли случаи, когда после первичной кардиохирургической операции перикард пациенту не ушивался. Дно раны было представлено структурами сердца, что могло привести к их механическому повреждению и развитию фатального кровотечения (синдром Ханумана). Для предупреждения данного осложнения, между структурами сердца и полиуретановой губкой помещали защитный материал - фетр медицинский из фторопласта-4, ксеноперикард либо силиконовое покрытие VivanoMed (производитель HARTMANN, Германия) (рис. 7а, 7б).

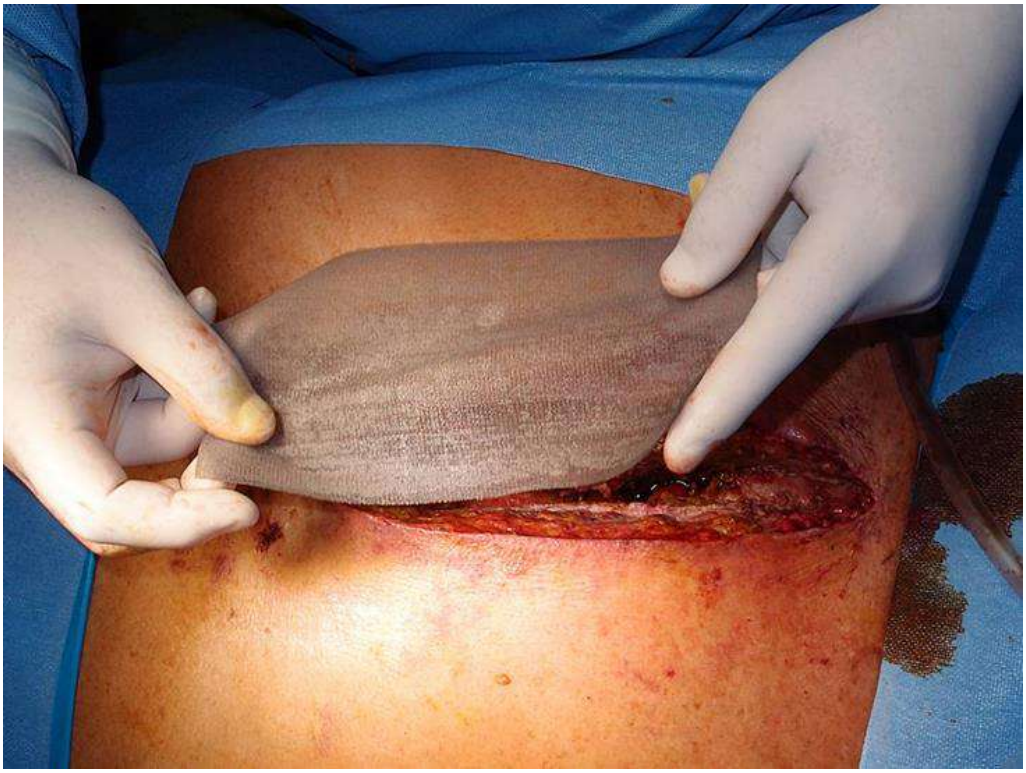

Рис. 7 (а). Общий вид защитного перфорированного покрытия VivanoMed, HARTMANN.

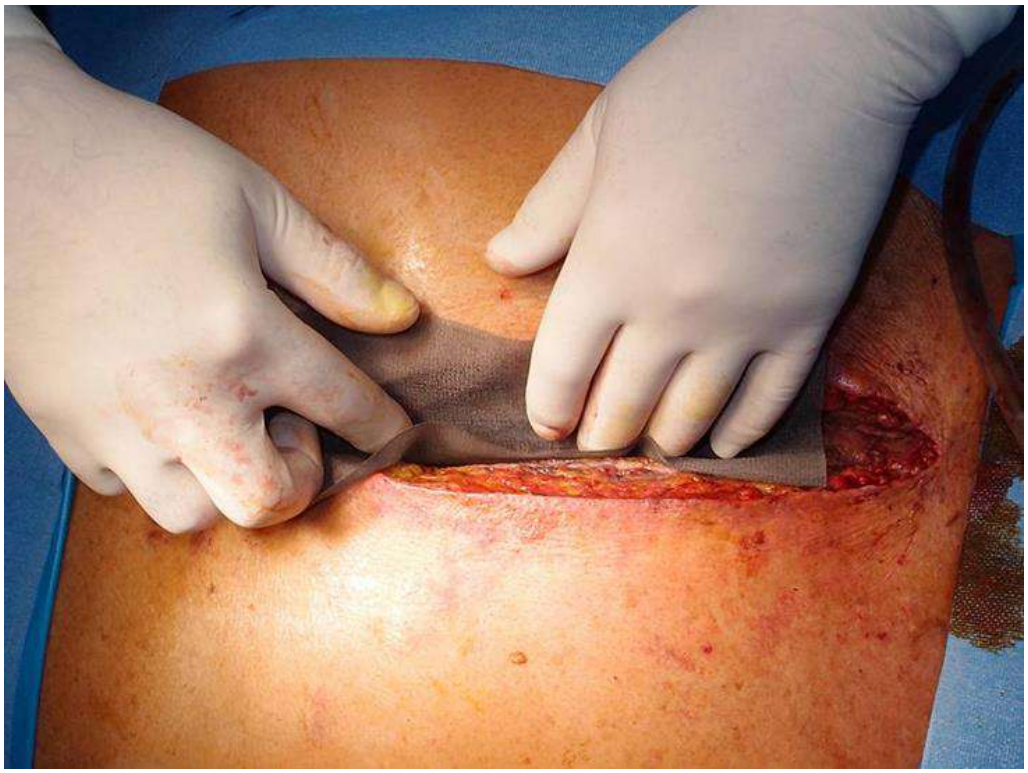

Рис. 7 (б). Защитное покрытие помещается на структуры сердца между разведенными створками грудины.

Во всех случаях ревизию и санацию раны завершали установкой в рану системы вакуум-дренирования. Полиуретановой губке придавали форму максимально соответствующую раневой полости. При необходимости все раневые карманы и полости также заполняли полиуретановой губкой (рис. 8а, 8б). Рану герметизировали и подключали к источнику отрицательного давления.

Для проведения вакуум-дренирования применяли система Vivano Tec HARTMANN (Германия). На представленных ниже фотографиях поэтапно отображен процесс установки системы вакуум-дренирования в рану (см. рис. 9 а, б, в)

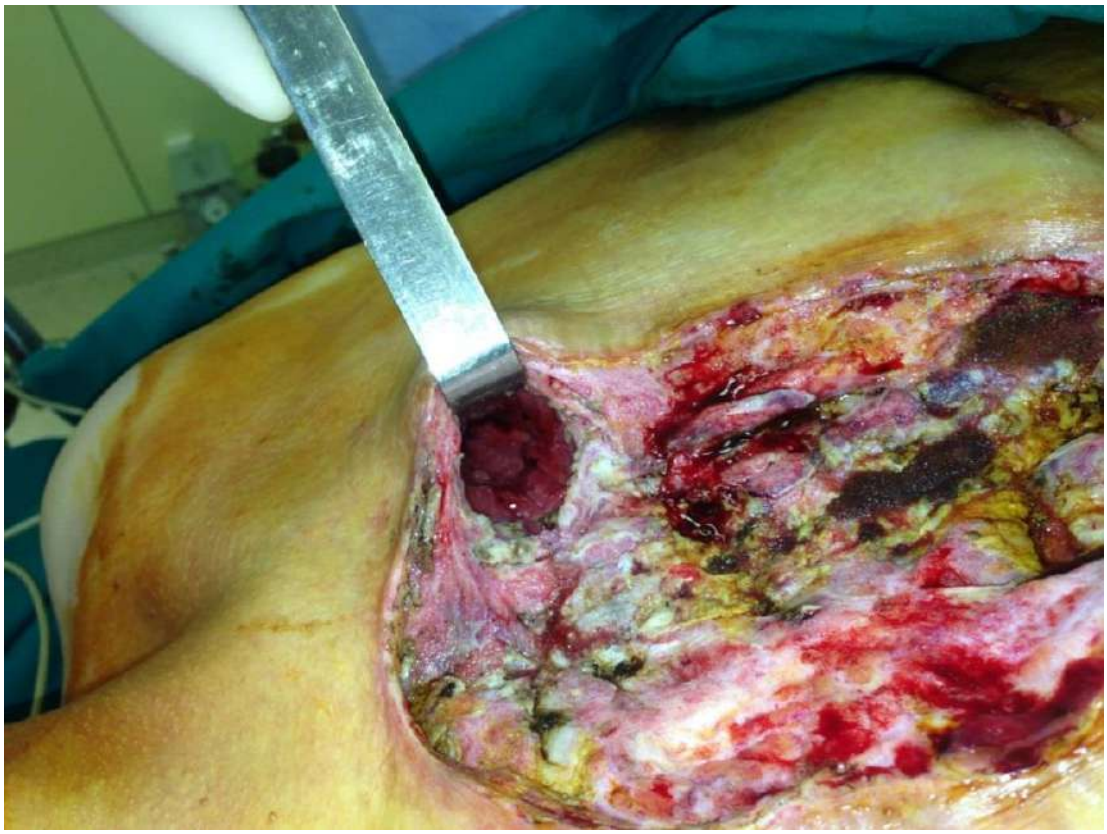

Рис. 8 (а). Пациентка И., 68 лет. При ревизии послеоперационной раны выявлены множественные раневые карманы.

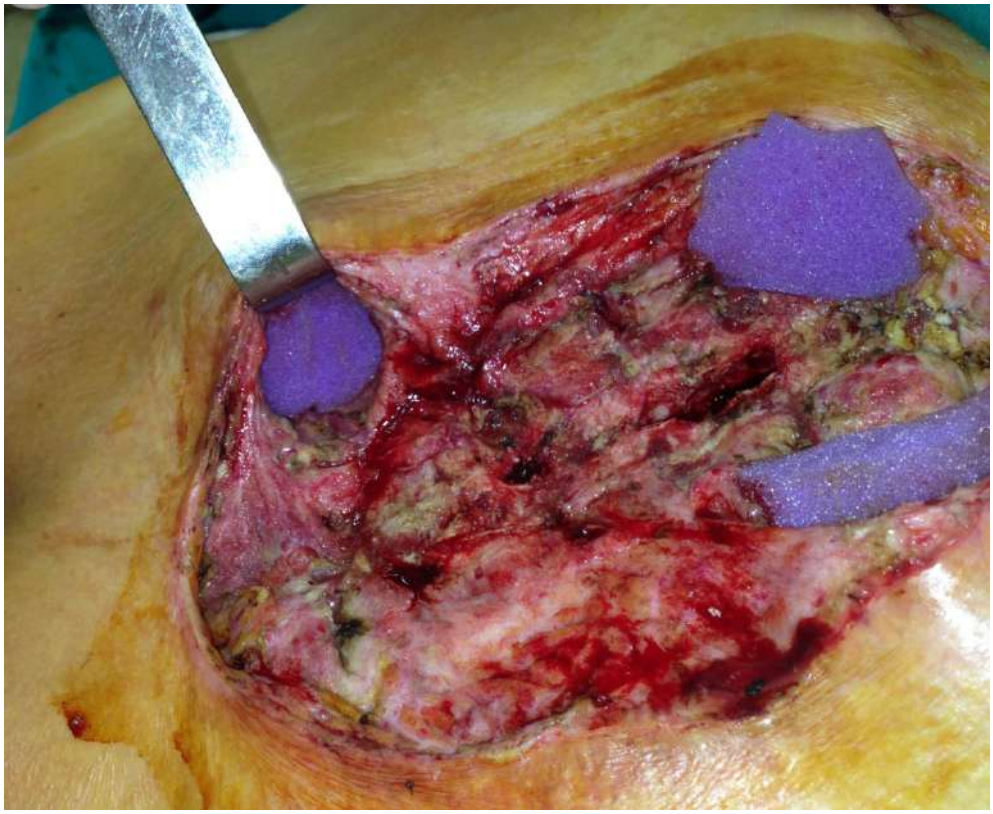

Рис. 8 (б). Пациентка И., 68 лет. В санированные раневые карманы установлены фрагменты полиуретановой губки.

Рис. 9 (а). Этап установки системы вакуум-дренирования.

Рис. 9 (б). Этап установки системы вакуум-дренирования.

Рис. 9 (в). Окончательный вид установленной в рану системы вакуум-дренирования.

Разрежение в ране создавали в постоянном режиме на уровне 90-120 мм.рт.ст., в зависимости от болевых ощущений пациента. Замену системы производили 1 раз в 2-4 дня, в условиях операционной. Общего обезболивания повторные процедуры не требовали. Также во время замены системы вакуум-дренирования производили забор материала на микробиологическое исследование. В динамике отслеживали уровень С-реактивного белка плазмы крови в первые сутки после поступления пациента в стационар, на 3-4 сутки дренирования, на 6-8 сутки дренирования и на 10-14 сутки дренирования. Все пациенты получали внутривенную антибиотикотерапию согласно результатам бактериологических исследований.

Вакуум-дренирование завершали при наличии всех представленных ниже критериев: 1) макроскопические признаки очищения раны и развитие грануляционной ткани; 2) купирование лихорадки; 3) отрицательные результаты посевов из раны, либо показатель КОЕ $\leq 10^3$, 4) снижение уровня С-реактивного белка плазмы крови в 2 раза и более от исходного значения.

Следующим этапом после очищения раны следовало повторное вмешательство в условиях операционной и общей анестезии с целью пластики

мягких тканей раны, а в случаях, когда фиксирующие грудину элементы были удалены, также и реостеосинтеза стернотомного доступа. Способ остеосинтеза выбирали в зависимости от состояния костной ткани грудины в области межреберных промежутков. В случаях сохранной костной ткани, остеосинтез проводили при помощи никелид-титановых скоб с эффектом памяти формы производства ЗАО «КИМПФ» г. Москва. В случаях несостоятельности костной ткани грудины в области межреберных промежутков (переломы грудины, прорезывание проволочных лигатур), применяли разработанный коллективом авторов способ остеосинтеза. Способ заключается в наложение через тело грудины или реберные хрящи П-образных проволочных швов на прокладках из перфорированных металлических пластин.

С 2015 года всем пациентам во время реостеосинтеза в губчатое вещество грудины втирали пасту из Ванкомицина, приготовленную экстемпорально в операционной, путем смешивания 3г лиофилизата Ванкомицина с 3-4 мл физиологического раствора. Данный метод описан в методических рекомендациях «Элиминация стернальной инфекции в кардиохирургии» П.Р. Фогт, Г.Г. Хабулава и соавт. (2012).

Сформировавшийся после процедуры вакуум-дренирования дефект мягких тканей (в случаях выраженной подкожной клетчатки дефект был значительным) закрывали следующим способом: большую грудную мышцу с обеих сторон отсепаровывали от грудины по всей линии ее прикрепления к надкостнице, до парастернальных, либо среднеключичных линий. Таким образом, формировали единый мобильный комплекс (кожа, подкожная клетчатка, большая грудная мышца) с каждой стороны, позволяющий свести края раны. Мягкие ткани сводили над грудиной при помощи отдельных узловых швов через все слои (рис. 10 а, б, в, г).

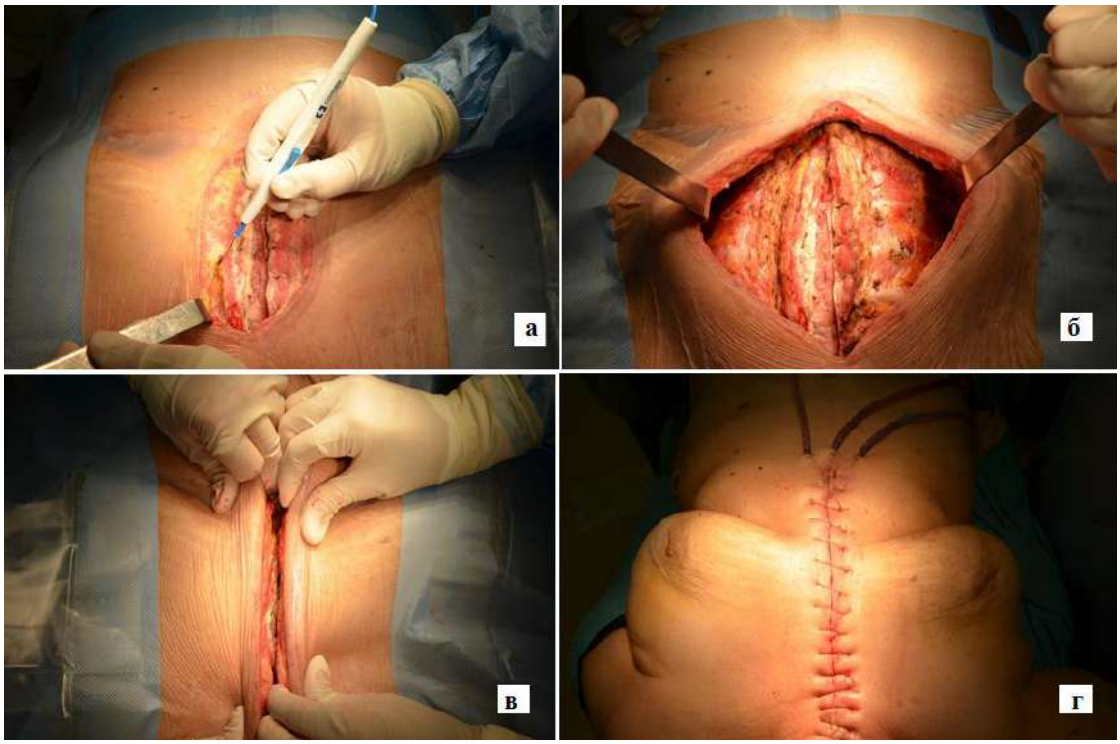

Рис. 10. Этапы пластики мягких тканей (пояснения в тексте).

В рану устанавливали дренажи на активной аспирации, которые удаляли при объеме экссудации менее 50-60 мл в сутки (5-7 день после операции). В послеоперационном периоде продолжали контролировать уровень С-реактивного белка плазмы крови. Антибиотикотерапия продолжали в течение 7-14 суток, в зависимости от сохраняющейся лихорадки, состояния послеоперационной раны и уровня С-реактивного белка плазмы крови.

В случаях проявления признаков рецидивирования раневой инфекции (клинических и/или лабораторных), а также возврате нестабильности стернотомного доступа, пациенту проводили ревизию раны в условиях операционной. Выполняли повторную санацию мягких и костных тканей с возобновлением вакуум-дренирования по представленному выше алгоритму.

2.4. Выбор способа реостеосинтеза грудины

В данном исследовании у пациентов с нестабильностью стернотомного доступа выполняли несколько видов реостеосинтеза грудины. Первоначально, в виду отсутствия альтернативных способов, всем пациентам данной группы остеосинтез проводили стальной хирургической проволокой ETHICON №7.

Данный способ, несмотря на свою доступность и простоту, не являлся достаточно надежным. Начиная с 2012 года, наряду с проволочными швами, в качестве рутинных способов остеосинтеза, стали применяться скобы из никелида титана с памятью формы ЗАО «КИМПФ» г. Москва (рис. 11). Однако, в случаях поперечных переломов и недостаточности костной ткани грудины в области межреберных промежутков, данный метод технически применить было невозможно. В 2013 году коллективом авторов был предложен П-образный проволочный шов на прокладках из перфорированных металлических пластин. Патент на изобретение №2607180 (см. приложение). Клинические испытания показали надежность данного способа остеосинтеза при таких состояниях как полные или частичные поперечные переломы тела грудины, выраженный остеопороз и фрагментация грудины, а также при асимметричной стернотомии. Принцип формирования предложенного шва представлен на рисунке 12.

Рис. 11. Скобы из никелида титана различных типоразмеров.

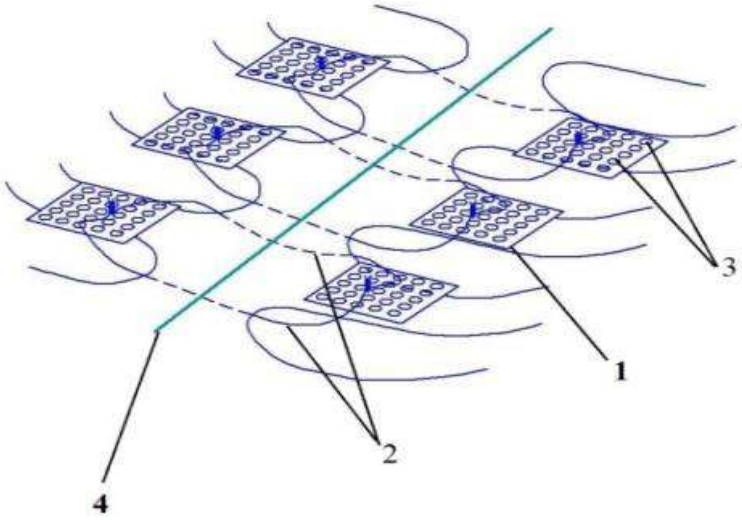

Рис. 12. Принцип формирования швов: *1. Перфорированная металлическая пластина 2. Проволочные лигатуры 3. Перфорационные отверстия пластины 4. Линия стернотомии*

Таким образом, были сформированы 3 группы наблюдений в зависимости от способа реостеосинтеза грудины у пациентов с постстернотомны медиастинитом и нестабильностью стернотомного доступа.

1-я группа (n-25) – пациенты с разной степенью деструкции и остеопороза грудины. Реостеосинтез в этой группе выполняли при помощи отдельных Z-образных или серкляжных швов с использованием стальной хирургической проволоки ETHICON №7. При поперечных переломах грудины накладывали Z-образные швы с вовлечением перелома в шов. При выраженном дефиците и деструкции тела грудины, проволочные швы накладывали через хрящевые части ребер. Во всех случаях требовалось выделение подстернального пространства и выделение грудины из спаек, что в случаях интимного прилегания структур сердца или шунтов, значительно увеличивало риск вмешательства (рис. 13)

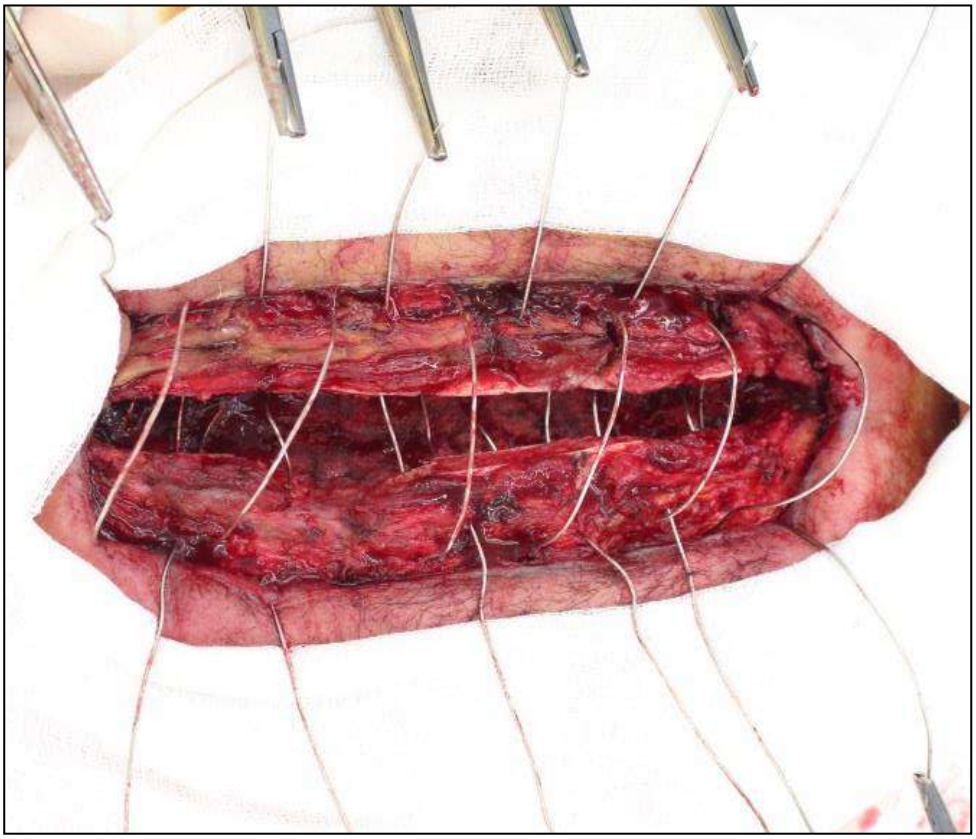

Рис. 13. Реостеосинтез грудины стальной хирургической проволокой.

2-я группа (n-17) – пациенты с полностью сохранной костной тканью тела грудины в области межреберных промежутков, выраженным спаечным процессом в подстернальном пространстве и интимным прилеганием структур сердца (правый желудочек, маммаро-коронарный шунт и аорто-коронарные шунты) к задней поверхности грудины. Реостеосинтез в данной группе выполняли при помощи скоб из никелида титана с памятью формы ЗАО «КИМПФ» г. Москва. Применение скоб из никелида титана не требовало выделения подстернального пространства. После подготовки электрокоагулятором площадок на теле грудины в проекциях межреберных промежутков, при помощи измерителя производили подбор номеров скоб, от «0» до «8». Скобы имплантировали в область 1-го, 2-го, 3-го, 4-го и 5-го межреберий (рис.14 а, б, в)

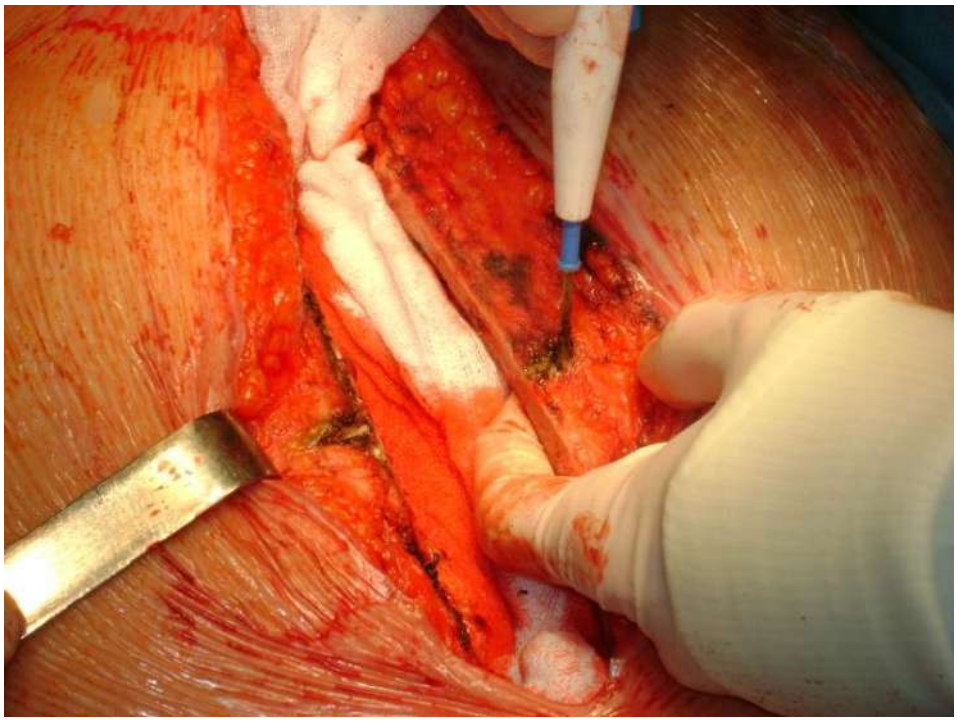

Рис. 14 (а). Подготовка площадки для скоб.

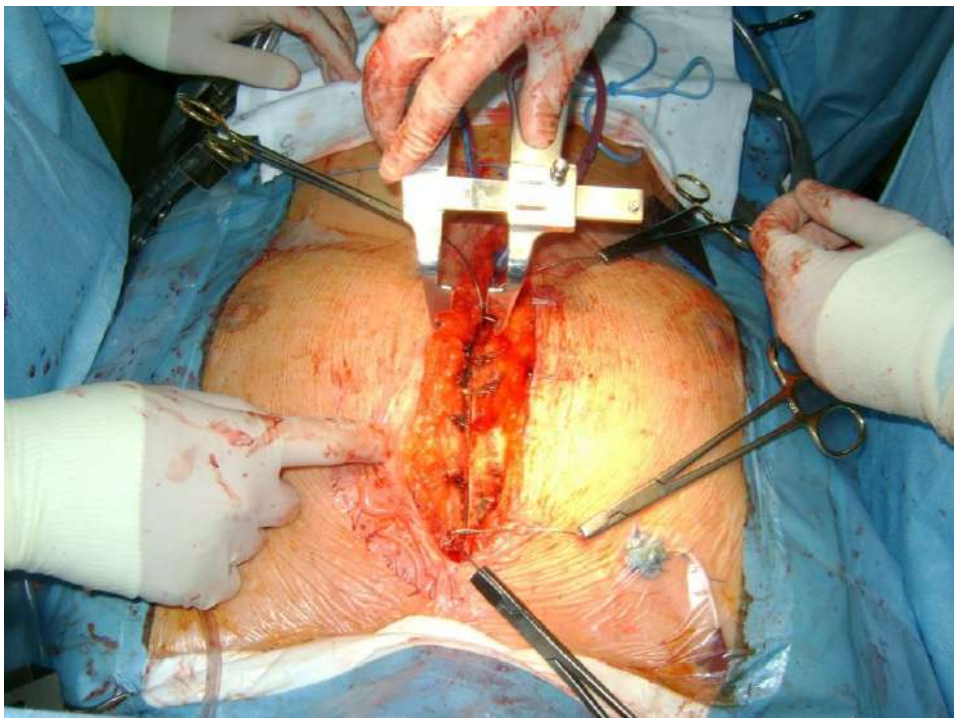

Рис. 14 (б). Определение размеров имплантируемых скоб измерителем.

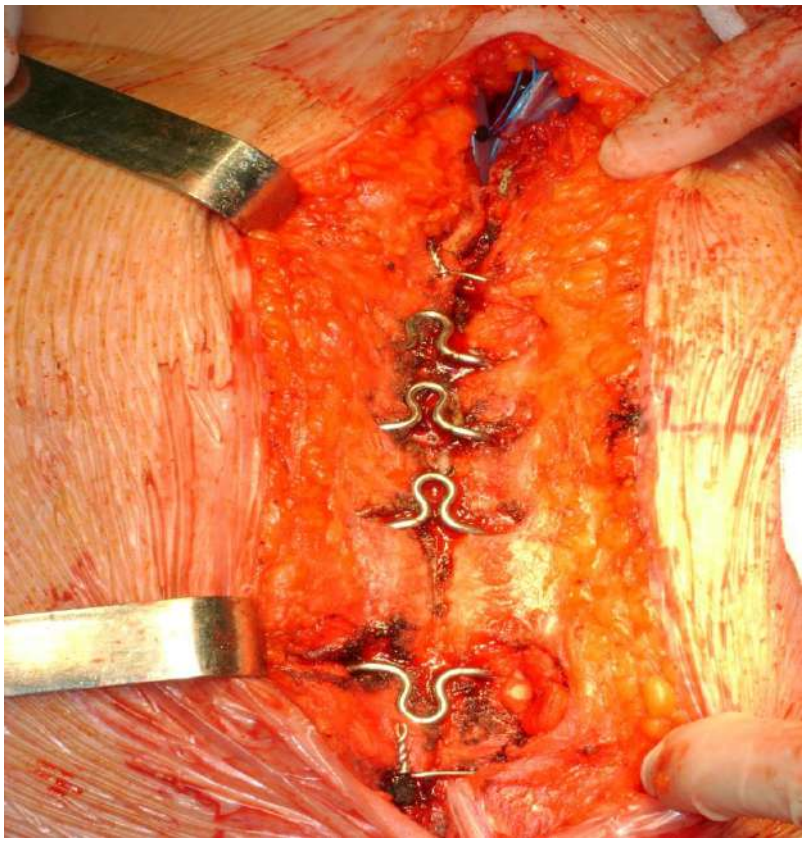

Рис. 14 (в). Окончательный вид остеосинтеза грудины.

3-я группа (n-22) – пациенты с выраженным остеопорозом, значимыми очагами деструкции и резекциями костной ткани, а также с полными поперечными переломами тела грудины и асимметричной стернотомией. Реостеосинтез в данной группе выполняли с применением модернизированного П-образного проволочного шва на прокладках из перфорированных металлических пластин, в данном случае из титановой сетки. Для реостеосинтеза П-образными швами во всех случаях выделяли из спаек подстернальное пространство до проекции парастернальных линий с обеих сторон. При формировании П-образных швов проволочные лигатуры (стальная хирургическая проволока ETHICON №7) проводили через тело грудины, а в случаях дефицита костной ткани, через реберные хрящи. Количество швов подбирали индивидуально в каждом конкретном случае. В качестве прокладок использовали титановую сетку, применяемую для пластики дефектов костей черепа. Затем производили скручивание проволок над прокладками с правой и левой стороны

поочередно до полного сопоставления краев стернотомного доступа (рис. 15 а, б, в, г, д, е, ж, з).

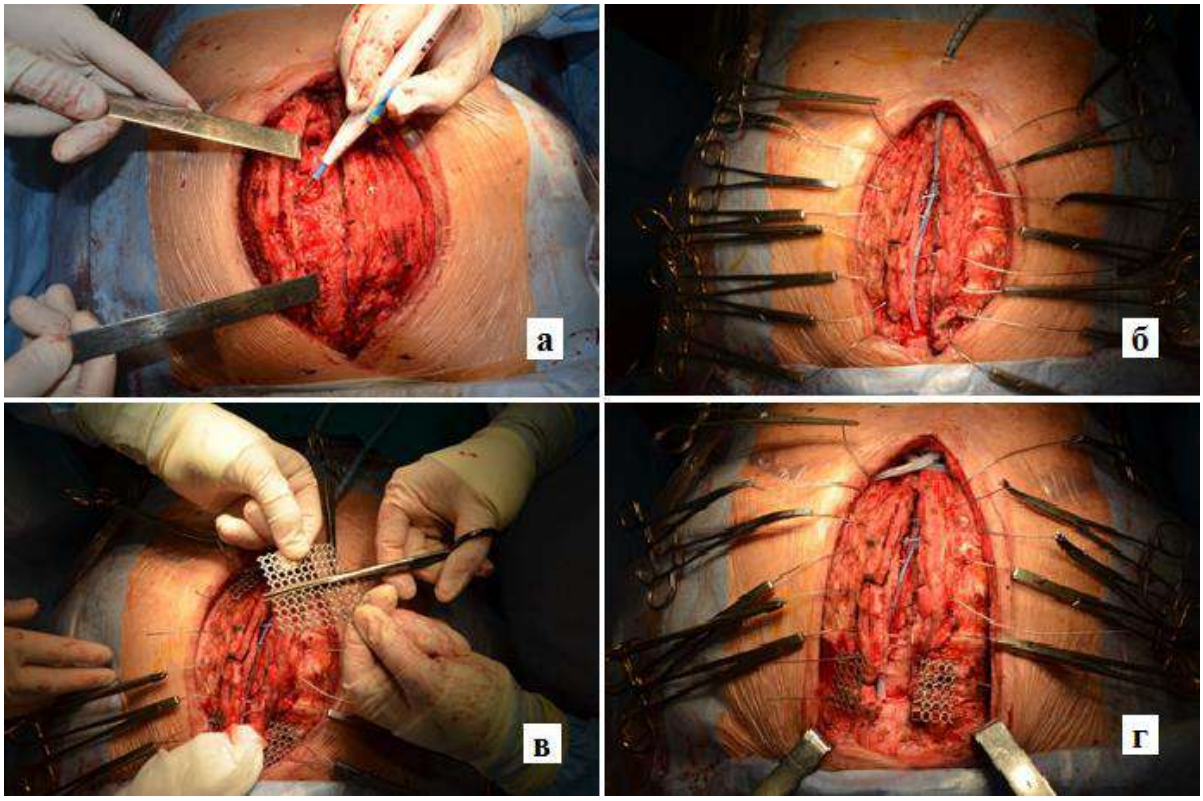

Рис. 15 (а, б, в, г). Формирование шва грудины (пояснения в тексте)

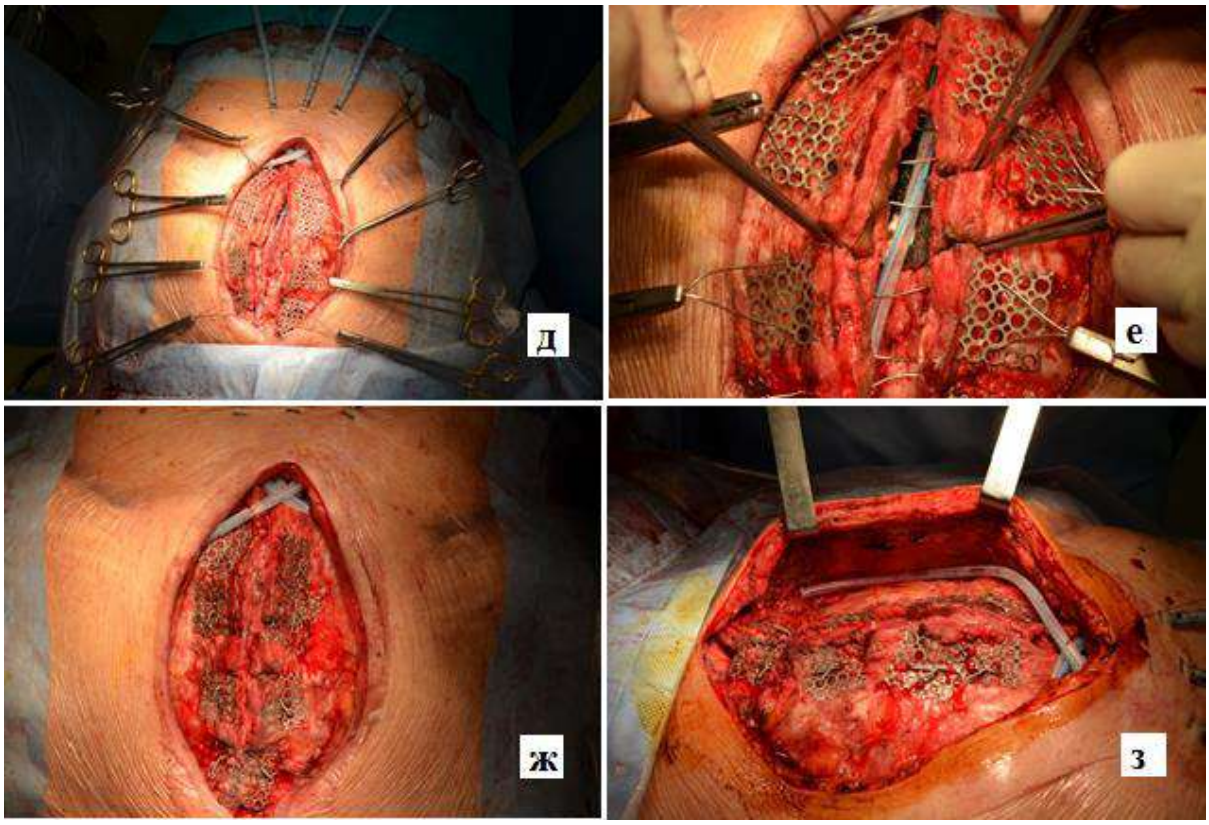

Рис. 15 (д, е, ж, з). Формирование шва грудины (пояснения в тексте)

С 2015 года всем пациентам во время реостеосинтеза в губчатое вещество грудины втирали пасту из Ванкомицина, приготовленную экстемпорально в операционной, путем смешивания 3 г лиофилизата Ванкомицина с 3-4 мл физиологического раствора.

2.5. Статистический анализ

Статистическая обработка результатов проводилась с помощью статистического пакета Graph Pad Prism 5.00, табличного редактора Microsoft Excel 2010 и пакета прикладных программ STATISTICA 10. Относительные значения представлены в виде процентов. Средние величины вариационных рядов представлены со значениями стандартного отклонения. Для сравнения двух независимых выборок использовался критерий Манна - Уитни, как наиболее чувствительная непараметрическая альтернатива t-критерию. Для сравнения двух зависимых выборок использовался ранговый критерий Вилкоксона для парных измерений. Для оценки актуарной выживаемости и свободы от осложнений использовался метод Каплана - Мейера. Оценка величин, полученных данным методом, зависят от времени жизни конкретного пациента, а не разделение на временные интервалы наблюдения. Для оценки достоверности различия кривых выживаемости использовался логранговый тест Мантеля - Кокса. Статистическая разница считалась достоверной при значении p 0,05.

ГЛАВА 3

РЕЗУЛЬТАТЫ ПРОВЕДЕННОГО ИССЛЕДОВАНИЯ

3.1 Непосредственные результаты проведенного исследования

В таблице 2 представлено распределение пациентов по типам медиастинита (классификация R.M. El Oakley и J.E. Wright, 1996 год) и срокам от момента верификации диагноза до начала активного хирургического лечения раневого осложнения.

Таблица 2

Распределение исследуемых групп по типам медиастинита и срокам начала хирургического лечения медиастинита.

	I группа (n=39)	II группа (n=41)	III группа (n=36)
Возраст	54,3±3,1	61,1±9,2	65,4±4,4
Пол (м/ж)	23/16	20/21	21/15
Нестабильность стернотомного доступа	19 (48,7%)	30 (73,2%)	22 (61,1%)
Тип медиастинита (по R.M. El Oakley и J.E. Wright)			
I тип	3 (7,7%)	5 (12,2%)	3 (8,3%)
II тип	14 (35,9%)	10 (24,4%)	8 (22,2%)
III тип	20 (51,3%)	26 (63,4%)	24 (66,7%)
IV тип	-	-	-
V тип	2 (5,1%)	-	1 (2,8%)
Срок от верификации диагноза до начала активного хирургического лечения медиастинита.			
≤ 2 сут.	6 (15,4%)	9 (21,9%)	3 (8,3%)
3-5 сут.	21 (53,8%)	17 (41,5%)	31 (86,1%)
> 5 сут.	12 (30,8%)	14 (34,1%)	2 (5,5%)

В представленной таблице отчетливо прослеживается тенденция увеличения среднего возраста пациентов с постстернотомным медиастинитом. Так, между первой группой и третьей группой пациентов разница в среднем возрасте составляет 11,1 лет (p=0,047). Следует подчеркнуть, что группы наблюдений формировались, по сути, в хронологическом порядке (I-группа (2006-2010гг.), II-группа (2010-2013гг.), III-группа (2013-2017гг). Эта статистика соотносится с общей тенденцией увеличения среднего возраста пациентов, которым выполнялись кардиохирургические операции.

С увеличением среднего возраста пациентов отмечено увеличение частоты сопутствующей нестабильности стернотомного доступа, что может быть связано с возрастным остеопорозом грудины. Максимальная частота нестабильности грудины отмечена во второй группе - 73,2% пациентов. Однако в третьей группе пациентов, несмотря на увеличение среднего возраста, ожидаемого увеличения частоты сопутствующей нестабильности грудины не отмечено. Напротив, произошло снижение по данному показателю на 12,1% (II группа - 73,2%, III группа - 61,1%, p=0,0012), причиной которому, на наш взгляд, служит широкое применение новых способов остеосинтеза грудины после первичных кардиохирургических операций. С 2013 года в отделениях кардиохирургии ГАУЗ МКДЦ рутинно применяются системы фиксации грудины ZipFix (Ethicon, США) и скобы из металла с памятью формы (ЗАО КИМПФ, Россия).

В данной исследовательской работе для классификации постстернотомного медиастинита использовалась классификация, предложенная в 1996 году R.M. El Oakley и J.E. Wright. Во всех исследуемых группах наиболее часто встречаемым был III тип медиастинита (возникающий до 6 недель после кардиохирургической операции при наличии у пациента факторов риска): в I группе 51,3% случаев, во II группе 63,4% случаев, в III группе 69,4% случаев. Пациенты с IV типом медиастинита (постстернотомный медиастинит после одного и более неудачных курсов лечения) в исследовании не учитывались. Самыми редкими по частоте встречаемости во всех исследуемых группах были пациенты с V типом медиастинита: I группа - 5,1%, II группа - 0, III группа - 2,8%.

Также в группах пациентов был проведен анализ срока с момента верификации диагноза до начала активного хирургического лечения. Под термином «активное хирургическое лечение» здесь подразумевалось проведение ревизии раны в условиях операционной и общей анестезии, при условии, что оперативное лечение завершалось установкой в рану системы вакуум-дренирования либо проточно-промывного дренирования, в зависимости от принадлежности пациента к той или иной группе исследования. При отсутствии значимой достоверности (p=0,12) отмечено, что большее количество пациентов, которым ревизия раны выполнена на сроке до трех суток было во II группе 21,9%. При условии, что пациентам III группы лечение проводилось по строгому алгоритму, предусматривавшему, в том числе, максимально ранее активное хирургическое лечение, ожидаемого увеличения количества пациентов в данном временном промежутке (≤ 2 суток) не произошло. Это связано с особенностью имплантации полиуретановой губки в полость раны пациентам, находящимся на постоянном приеме антикоагулянтов и антиагрегантов. Кроме того, что после ревизии и санации раны формируется обширная раневая поверхность, полный гемостаз которой произвести крайне затруднительно, в дополнение к этому появляется присасывающий эффект самой системы вакуум-дренирования. В данной ситуации, существует большая доля вероятности заполнения полиуретановой губки сгустками крови, после чего система перестает адекватно функционировать и приходится производить ее замену и повторный гемостаз. Учитывая эту особенность, всем пациентам в третьей группе при поступлении отменялись непрямые антикоагулянты либо антиагреганты и пациенты переводились на подкожный дробный прием гепарина. Оперативное лечение проводилось при снижении уровня международного нормализованного отношения (МНО) ниже 2.0, в случаях приема пациентом антиагрегантов - на 4-5 сутки после их отмены.

Во всех исследуемых группах в большинстве случаев оперативное лечение выполнено в сроки от 3 до 5 суток, причем в III группе число этих пациентов отмечено самое высокое 86,1% (p=0,046). Максимальное количество пациентов,

чье активное хирургическое лечение начато на сроке более 5 суток отмечено в I группе и во II группе (30,8%, p=0,006 и 34,1% p=0,02, соответственно). Объясняется это тем, что в отсутствии строго алгоритма лечения, выбор тактики и сроков оперативного лечения осуществлялся конкретным хирургом, исходя из личных соображений и опыта, что в некоторых случаях влекло за собой применение «малых» этапных ревизий раны в условиях перевязочной, которое приводило к неоправданному увеличению сроков до полноценного вмешательства в операционной.

Также была проанализирована зависимость возникновения раневых осложнений от вида первичных кардиохирургических операций (таблица 3). В таблице представлены данные о частоте возникновения постстернотомного медиастинита в конкретной исследуемой группе в зависимости от выполненного кардиохирургического вмешательства (первый столбец) и процент возникновения раневых осложнений от общего количества операций данного вида за весь период наблюдения данной исследуемой группы (второй столбец).

Таблица 3

Зависимость частоты развития постстернотомного медиастинита от вида первичной кардиохирургической операции

	I группа		II группа		III группа	
	Кол-во осложнений в группе	% от общего числа операций	Кол-во осложнений в группе	% от общего числа операций	Кол-во осложнений в группе	% от общего числа операций
Коронарное шунтирование (КШ)	15 (38,5%)	0,66%	17 (41,7%)	0,8%	10 (27,8%)	0,6%
Протезирование одного клапана	13 (33,3%)	1,5%	15 (36,6%)	2,1%	11 (30,5%)	1,7%
Протезирования двух и более клапанов	5 (12,8%)	1,9%	2 (4,9%)	0,6%	6 (16,7%)	2,4%
КШ + протезирование/пластика клапана(-ов)	4 (10,2%)	0,81%	5 (12,2%)	1,2%	7 (19,4%)	1,8%
Операции по поводу ТЭЛА	-	-	2 (4,9%)	6,4%	1 (2,8%)	3,8%
Операции по поводу ВПС	1 (2,6%)	2,3%	-	-	-	-

Реконструктивные вмешательства на клапанах	1 (2,6%)	1,1%	-	-	1 (2,8%)	0,84%

В общей сложности за весь период наблюдения (2006 - 2017гг.) зафиксировано 116 случаев развития постстернотомного медиастинита, что составило 1,2% (p=0,004) от общего количества операций с использованием в качестве хирургического доступа срединной стернотомии. В первой и второй исследуемых группах наибольшее количество раневых осложнений зафиксировано после операций коронарного шунтирования (38,5% и 41,7% соответственно). Лишь в III группе частота развития постстернотомного медиастинита была выше после операций изолированного протезирования одного клапана - 30,5% (p=0,02). Третье место по частоте развития раневых осложнений занимают пациенты после сочетанных вмешательств (коронарное шунтирование с протезированием/пластикой одного и более клапанов). Однако представленные данные не являются достаточно показательными. При сопоставлении процента возникновения раневых осложнений от общего количества операций данного вида за весь период наблюдения данной исследуемой группы оказалось, что после операций коронарного шунтирования данный показатель был одним из самых низких во всех группах (I группа - 0,66%, II группа - 0,8%, III группа - 0,6%, p≤0,036). Лидером по частоте осложнений явились группы пациентов после протезирования одного и более клапанов и группа сочетанных вмешательств. В I группе и III группе максимальный процент раневых осложнений был после операций протезирования двух и более клапанов - 1,9% (p=0,008) и 2,4% (p=0,016) соответственно, во II группе после операций одноклапанного протезирования - 2,1% (p=0,04). В группах пациентов после операций по поводу ТЭЛА, врожденных пороков сердца и реконструктивных вмешательствах на клапанах частота развития постстернотомного медиастинита была также несколько выше чем в группе коронарного шунтирования, однако эти данные не были статистически достоверными (p≥0,15).

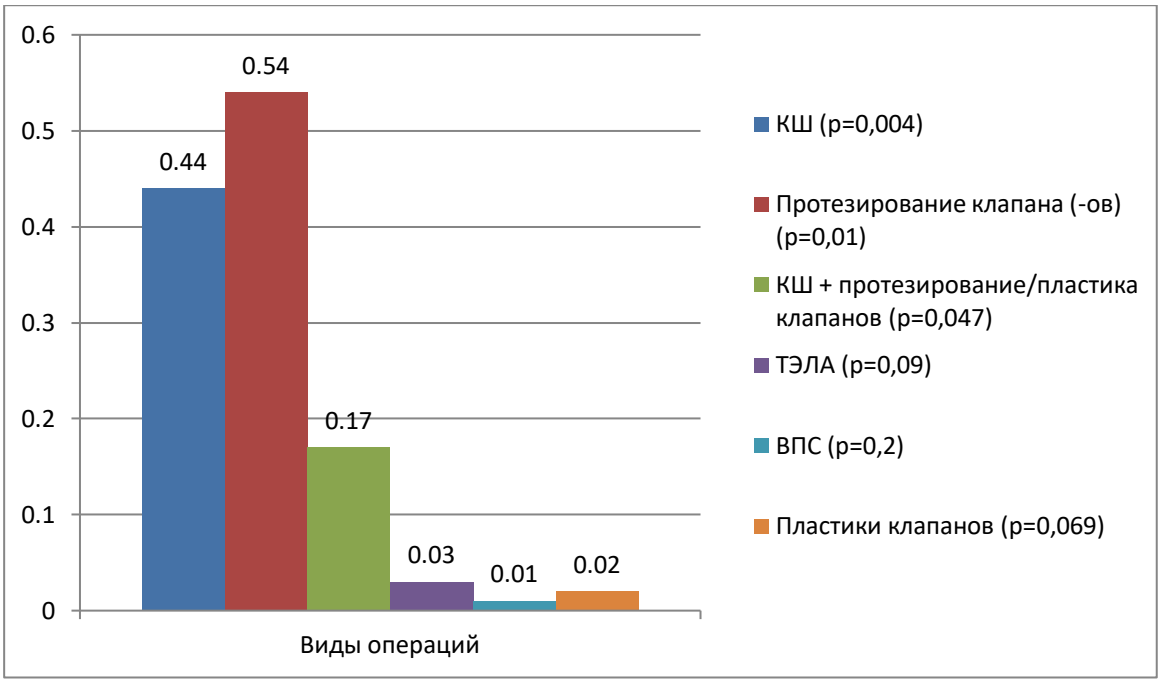

Рис. 26. Частоты развития ПСМ (%) в зависимости от вида первичной кардиохирургической операции к общему количеству выполненных операций с 2006 по 2016 гг.

На рисунке 16 представлено отношение частоты развития постстернотомного медиастинита во всех исследуемых группах к общему количеству операций, выполненных в нашем центре с 2006 по 2017 годы. Для наглядности пациенты после протезирования одного клапана и пациенты после протезирования двух и более клапанов были объединены в одну группу. Из представленной диаграммы следует, что частота развития раневых осложнений после операций протезирования клапана(-ов) достоверно выше, чем после операций коронарного шунтирования.

В таблице 4 представлено распределение групп пациентов по возбудителям раневой инфекции. Спектр выделенной микрофлоры групп пациентов за период с 2006 по 2017 годы характеризуется значительным многообразием.

Таблица 4
Распределение пациентов по возбудителям инфекции

Возбудители	I группа (n=39)	II группа (n=41)	III группа (n=36)	*p*

St. epidermidis	5 (12,8%)	4 (9,7%)	3 (8,3%)	0,085
MRSE	13 (33,3%)	11 (26,8%)	14 (38,9%)	0,039
St. aureus	10 (25,6%)	12 (29,3%)	8 (22,2%)	0,24
MRSA	4 (10,2%)	5 (12,2%)	2 (5,5%)	0,047
P. aeruginosa	2 (5,1%)	3 (7,3%)	4 (11%)	0,052
E. coli	1 (2,6%)	1 (2,4%)	1 (2,8%)	0,47
Enterobacter cloace	-	1 (2,4%)	2 (5,5%)	0,81
K. pneumoniae	1 (2,6%)	1 (2,4%)	-	0,23
Другие возбудители	2 (5,1%)	3 (7,3%)	3 (8,3%)	0,96
Микробные ассоциации	1 (2,6%)	1 (2,4%)	-	0,3

За представленный период наблюдалось выделение 14 видов микроорганизмов. Ведущими возбудителями раневой инфекции остаются, как правило, 5-6 видов микроорганизмов. В исследуемый период грамположительной флоры высевалось больше, чем гамотрицательной. Во всех исследуемых группах лидерами оставались St. epidermidis и St. aureus, в общей сложности доля этих возбудителей от общего числа наблюдений составила 78,4% (p=0,023). Причем, среди бактерий вида St. epidermidis во всех группах превалировали метициллинрезистентные штаммы: I группа - 33,3%, II группа - 26,8, III группа - 38,9% (p=0,039). При этом, отмечена тенденция к увеличению MRSE в промежуток с 2013 по 2016 годы. У St. aureus, напротив, MRSA штаммы встречались реже. Максимальная их доля отмечена в промежутке с 2010 по 2013 год (II группа) - 12,2%. К 2016 году частота встречаемости MRSA снизилась до 5,5% (p=0,047). В целом можно отметить, что доля St. epidermidis и St. Aureus в структуре возбудителей раневой инфекции остается достаточно стабильной а распределение по частоте встречаемости в исследуемых группам значимых колебаний не претерпевает.

В структуре грамотрицательных бактерий отмечены следующие изменения. Начиная с 2006 года отмечается постепенное их увеличение в структуре возбудителей раневой инфекции. Если в I группе (2006 - 2010 гг.) встречаемость

составила 4 (10,2%) случаев, то в III группе (2013 - 2017 гг.) этот показатель составил уже 7 (19,4%), таким образом произошло увеличение встречаемости грамотрицательной флоры в 1,9 раза (p=0,031). Во всех исследуемых группах лидирующей остается синегнойная палочка, максимальная частота выделения данного возбудителя отмечена в III группе - 11% (p=0,052).

Прочие возбудители, число которых не превышало одного случая на одну исследуемую группу, были отнесены в рубрику «Другие возбудители» (таб. 4). В общей сложности их число составило 8 (6,9%) от общего количества выделенных патогенов во всех группах, максимальное число 3 (8,3%) было отмечено в III группе. Большинство возбудителей данной группы относились к грамположительным бактериям и были представлены пятью видами: Staphylococcus spp., Staphylococcus haemolyticus, Staphylococcus hominis, Streptococcus pyogenes, Acinetobacter spp.

В двух случаях (по одному в I группе и II группе) микрофлора раны выделялась в ассоциациях, что составило 1,7% от общего количества наблюдений. В I группе случай выделения микробной ассоциации связан, на наш взгляд, с тем, что первичная хирургическая обработка раны пациенту была выполнена хирургом в поликлинике по месту жительства, там же в течении 4 дней выполнялись перевязки раны, с возможным присоединением инфекции данного ЛПУ. Во II группе микробная ассоциация была выделена у пациентки на 6 сутки открытого ведения раны после предшествующего короткого курса вакуум-дренирования. Микробные ассоциации являлись двухкомпонентными: I группа - St. aureus и P. aeruginosa, III группа - St. Epidermidis и K. pneumoniae.

В таблице 5 представлена чувствительность выделяемых микроорганизмов к антибиотикам, наиболее часто используемым в условиях нашей клиники. Стоит отметить, что защищенные пенициллины и цефалоспорины III поколения рутинно используются как препараты интра- и послеоперационной профилактики во время первичных кардиохирургических операций.

Таблица 5

Чувствительность микроорганизмов к антибактериальным препаратам (%)

Возбудители	Антибактериальные препараты	Чувствительность	*p*
St. epidermidis	Амоксициллин	6%	0,008
	Цефтриаксон	8%	0,037
	Левофлоксацин	16%	0,06
	Амикацин	36%	0,2
	Имипенем	6%	0,047
	Ванкомицин	98%	0,04
	Линезолид	100%	0,01
St. aureus	Амоксициллин	95%	0,02
	Цефтриаксон	93%	0,004
	Левофлоксацин	90%	0,001
	Амикацин	93%	0,49
	Имипенем	95%	0,045
	Ванкомицин	100%	0,002
	Линезолид	100%	0,61
P. aeruginosa	Амоксициллин	11%	0,09
	Цефтриаксон	11%	0,059
	Левофлоксацин	67%	0,09
	Амикацин	89%	0,049
	Имипенем	78%	0,21
	Ванкомицин	89%	0,051
	Линезолид	100%	0,002
Семейство Enterobacteriaceae	Амоксициллин	37%	0,06
	Цефтриаксон	37%	0,069
	Левофлоксацин	87%	0,07
	Амикацин	100%	0,004

	Имипенем	100%	0,01
	Ванкомицин	87%	0,025
	Линезолид	12%	0,048

Статистически достоверных изменений чувствительности возбудителей к антибактериальным препаратам в зависимости от исследуемой группы пациентов выявлено не было. В связи с этим, для увеличения репрезентативности, данные по чувствительности микроорганизмов во всех трех исследуемых группах были объединены и представлены в виде сводной таблицы 5.

В группе St. epidermidis отмечен самый низкий уровень чувствительности к антибиотикам пенициллинового ряда и цефалоспоринам: 6% (p=0,008) и 8% (p=0,037) соответственно. В группе St. aureus, напротив, чувствительность к этим препаратам оставалась стабильно высокой и за весь период наблюдения не опускалась ниже 93%. Схожая картина наблюдалась по чувствительности к фторхинолонам и карбапенемам. Чувствительность St. epidermidis к левофлоксацину составила 16% (p=0,06), к имипенему - 6% (p=0,047). Чувствительность St. aureus к левофлоксацину составила 90% (p=0,001), к имипенему - 95% (p=0,045). Самая высокая чувствительность в группе грамположительных возбудителей сохранялась к ванкомицину и линезолиду.

В отсутствии значимых критериев достоверности, все же были выявлены определенные тенденции в изменении чувствительности микроорганизмов к антибактериальным препаратам с течением времени. Так за период наблюдения у эпидермального стафилококка отметилось снижение чувствительности к фторхинолонам на 19% и увеличение чувствительности к цефалоспоринам на 10%. Золотистый стафилококк показал увеличение чувствительности к пенициллинам на 37%, к цефалоспоринам на 21%.

В группе грамотрицательных возбудителей сохранялась низкая чувствительность к пенициллинам и цефалоспоринам. Наиболее низкая чувствительность к данным антибиотикам была выявлена у синегнойной палочки и составила всего 11%. Стабильно высокая чувствительность отмечена к трем

антибиотикам: амикацин - 89% (p=0,049), ванкомицин - 89% (p=0,51) и линезолид - 100% (p=0,002). У бактерий семейства Enterobacteriaceae спектр антибиотиков с высокой чувствительностью был шире: левофлоксацин - 87% (p=0,07), амикацин - 100% (p=0,004), имипенем - 100% (p=0,01), ванкомицин - 87% (p=0,025). К линезолиду, сохранявшему самую высокую чувствительность во всех группах возбудителей, бактерии семейства Enterobacteriaceae имели чувствительность всего 12% (p=0,048). При этом в данной группе возбудителей с 2006 по 2017 год отмечен рост чувствительности к пенициллинам на 40% и снижение чувствительности к фторхинолонам на 20%, однако эти данные имели низкую статистическую достоверность.

Наряду с бактериологическим мониторингом раны, в данном исследовании основным методом контроля активности инфекционного процесса являлся уровень С-реактивного белка плазмы крови (СРБ). Данный белок острой фазы воспаления рассматривался нами как неспецифичный, но высокочувствительный маркер активности местного воспалительного процесса. Также, проводился динамический мониторинг уровня лейкоцитов крови. В таблице 6 представлена динамика изменения значений СРБ и лейкоцитов крови пациентов на различных стадиях лечения.

Средний уровень СРБ при поступлении в исследуемых группах значимо не различался и находился в пределах от 97,8 до 106,3 мг/л. На 3-4 сутки после проведенной хирургической обработки раны и начала дренирования во всех группах отмечено снижение уровня СРБ. Не смотря на то, что в III группе уровень СРБ был самым низким - 51,8 мг/л, критерий достоверности между данными по группам не снижался ниже 0,07.

Таблица 6

Динамика средних значений СРБ плазмы крови (мг/л) и уровня лейкоцитов крови ($x10^9$/л) в зависимости от стадии лечения.

	I группа	II группа	III группа	*p*

СРБ при поступлении	97,8	105,9	106,3	p_{1-2} 0,43 p_{1-3} 0,74 p_{2-3} 0,76
СРБ на 3-4 сутки после ревизии раны (начала дренирования)	64,2	68,7	51,8	p_{1-2} 0,17 p_{1-3} 0,23 p_{2-3} 0,07
СРБ на 6-8 сутки дренирования	45,2	62,6	27,8	p_{1-2} 0,12 p_{1-3} 0,04 p_{2-3} 0,01
СРБ на 3-4 сутки после прекращения дренирования/закрытия раны	29,7	49,1	21,2	p_{1-2} 0,02 p_{1-3} 0,19 p_{2-3} 0,009
СРБ на 6-8 сутки после прекращения дренирования/закрытия раны	18,5	38,3	16,4	p_{1-2} 0,007 p_{1-3} 0,31 p_{2-3} 0,01
Лейкоциты при поступлении	12,3	10,8	10,3	p_{1-2} 0,5 p_{1-3} 0,21 p_{2-3} 0,43
Лейкоциты на 3-4 сутки после ревизии раны (начала дренирования)	12,1	9,7	11,2	p_{1-2} 0,71 p_{1-3} 0,9 p_{2-3} 0,66
Лейкоциты на 6-8 сутки дренирования	10,2	9,4	8,2	p_{1-2} 0,74 p_{1-3} 0,2 p_{2-3} 0,41
Лейкоциты на 3-4 сутки после прекращения дренирования/закрытия раны	11,6	6,7	8,1	p_{1-2} 0,09 p_{1-3} 0,1 p_{2-3} 0,12
Лейкоциты на 6-8 сутки после прекращения дренирования/закрытия раны	9,8	7,5	8,4	p_{1-2} 0,22 p_{1-3} 0,8 p_{2-3} 0,07

Статистически значимые изменения между исследуемыми группами стали определяться на 6-8 сутки дренирования ран: самый высокий уровень СРБ отмечен во II группе 62,6 мг/л, в сравнении с ней уровень СРБ в I группе был ниже на 17,1 мг/л (p=0,04), а уровень в III группе ниже на 34,8 мг/л (p=0,01). Динамика снижения уровня СРБ в исследуемых группах представлена на рисунке 17.

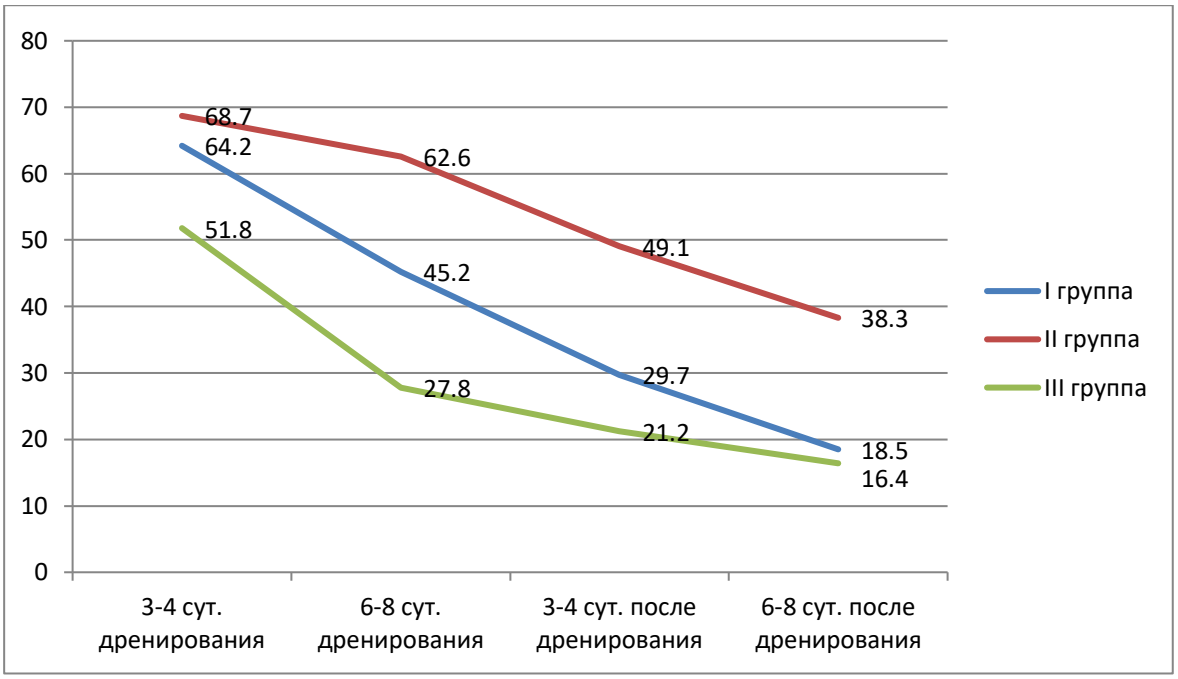

Рис. 17. Динамика снижения уровня СРБ в исследуемых группах

После прекращения проточно-промывного дренирования, либо пластики послеоперационной раны, снижение уровня СРБ также происходило во всех группах, при этом прослеживалась прежняя тенденция - наименьшая скорость снижения была во II группе. К 3-4 суткам после прекращения проточно-промывного дренирования/пластики раны уровень СРБ во II группе составил 49,1 мг/л, в сравнении с ней уровень СРБ в I группе был ниже на 19,4 мг/л (p=0,02), а уровень в III группе ниже на 27,9 мг/л (p=0,009). Ту же закономерность имели данные на 6-8 сутки наблюдения пациентов: I группа 18,5 мг/л, II группа 38,3 мг/л, III группа 16,4 мг/л (p_{1-2}=0,007, p_{1-3}=0,31, p_{2-3}=0,01). Таким образом, самый высокий уровень СРБ на всех этапах лечения сохранялся во II группе наблюдения. Самый низкий уровень СРБ и высокая интенсивность его снижения отмечена в III группе, однако между показателями I и III группы статистически достоверной разницы выявлено не было. Следует отметить, что во всех наблюдениях отмечалась прямая зависимость от интенсивности местного инфекционного процесса и уровня СРБ пациента. Характерно и то, что во всех случаях рецидивов раневой инфекции у пациентов отмечалось стойкое увеличение уровня СРБ. Наиболее противоречивые данные получены при

изучении динамики снижения уровня лейкоцитов крови (таблица 4). Во всех исследуемых группах отсутствовала достоверная статистически значимая разница показателей на этапах лечения. При этом практически не было выявлено корреляции уровня лейкоцитов крови с клиническими признаками интенсивности воспалительного процесса в ране.

В таблице 7 представлено сравнение основных клинических показателей в исследуемых группах. В I группе и III группе летальных исходов зафиксировано не было. Во II группе зафиксирован один летальный исход. Пациенту Б., 58 лет, исходно было выполнено протезирование аортального клапана механическим протезом и пластика митрального клапана опорным кольцом в условиях искусственного кровообращения. Послеоперационный период протекал гладко, заживление послеоперационной раны первичным натяжением, пациент выписался из стационара на 13 сутки после проведенного вмешательства. На 24 сутки после выписки пациент поступил в отделение кардиохирургии №2 ГАУЗ МКДЦ с гиперемией и болями в области послеоперационной раны, лихорадкой до 38,5°С. Выставлен диагноз: ХРБС. Состояние после протезирования аортального клапана и пластики митрального клапана, РЧА устьев легочных вен в условиях ИК и ФХКП. Нарушение ритма сердца: постоянная форма фибрилляции предсердий с исходом в синусовый ритм. ХСН 2а, ФК 3. Постстернотомный медиастинит II тип. Хроническая обструктивная болезнь легких, тяжелое течение ДН 2. Пациенту отменен варфарин, назначено дробное подкожное введение гепарина. Назначена эмпирическая антибиотикотерапия. После снижения уровня МНО ниже 2.0, на третьи сутки госпитализации, пациенту проведена ревизия и санация послеоперационной раны. При ревизии: стернотомный доступ стабилен в области средней трети грудины отмечается полость с гнойным содержимым, воспалительно-деструктивные изменения окружающих тканей. Выполнена некрэктомия, санация раневой полости растворами антисептиков. В рану установлена система вакуум-дренирования. Замена системы произведена на 3 сутки и на 6 сутки. Из раневой полости был выделен золотистый стафилококк, чувствительный к большинству антибактериальных препаратов. Учитывая

снижение уровня СРБ плазмы крови, и макроскопических признаков очищения раны, принято решение о проведении пластики раны с целью закрытия дефекта мягких тканей. Пластика раны выполнена местными тканями на 11 сутки госпитализации. В рану установлены дренажи на активной аспирации на трое суток. Пациент переведен на варфарин. На фоне антибиотикотерапии отмечено нарастание уровня СРБ, лихорадка до 38,0°С, постепенное нарастание гиперемии области послеоперационной раны. На 7 сутки послеоперационного периода пациенту была выполнена повторная ревизия и повторная хирургическая обработка раны. При ревизии выявлено ослизнение раневой поверхности, признаки инфицирования костной ткани грудины в проекции проволочной лигатуры. Проволочная лигатура удалена, произведена частичная резекция тела грудины, санация костной и мягких тканей. Учитывая прием пациентом варфарина и высокий уровень МНО, принято решение не устанавливать в рану систему вакуум-дренирования, рану вести открытым способом. Несмотря на проведенную санацию очага инфекции и продолжающуюся антибиотикотерапию у пациента сохранялась лихорадки и нарастание уровня СРБ. Бактериологическое исследования крови показало положительный результат, возбудитель - золотистый стафилококк. На фоне септицемии и отмены варфарина на 21 сутки госпитализации у пациента произошло острое нарушение мозгового кровообращения (ишемический кардиоэмболический инсульт, осложненный геморрагической трансформацией и внутримозговой гематомой). Пациент в состоянии комы переведен в реанимационное отделение, где на фоне септического состояния, нарастания полиорганной недостаточности и отека головного мозга наступила смерть.

Таблица 7

Сравнение основных клинических показателей исследуемых групп

	I группа (n=39)	**II группа (n=41)**	**III группа (n=36)**	***p***
Летальность	-	1 (2,4%)	-	0,33
Средняя длительность дренирования (сут.)	12,7±6,2	12,8±1,7	13,4±0,9	p_{1-2} 0,21 p_{1-3} 0,14 p_{2-3} 0,09
Длительность госпитализации (сут.)	37,1±9,1	57,3±2,1	24,2±0,6	p_{1-2} 0,04 p_{1-3} 0,04 p_{2-3} 0,02
Рецидив инфекции	7 (17,9%)	10 (24,4%)	2 (5,5%)	p_{1-2} 0,17 p_{1-3} 0,03 p_{2-3} 0,01

Средняя длительность дренирования ран в I группе (проточно-промывное дренирование) составила 12,7±6,2 суток. Во II группе средняя длительность дренирования составила 12,8±1,7 суток. В данной группе учитывалась длительность только вакуум-дренирования раны, этапы открытого ведения раны не учитывались. В III группе вакуум-дренирование раны проводилось непрерывным курсом и составило 13,4±0,9 суток. При сравнении исследуемых групп значимой разницы в длительности дренирования выявлено не было.

Наибольшие различия в группах выявлены по таким клиническим параметрам, как длительность госпитализации и рецидивы раневой инфекции. Под термином рецидив раневой инфекции здесь подразумевается развитие возврата клинической картины острого постстернотомного медиастинита с проведением лечебных мероприятий в течение одной госпитализации. Формирование хронических свищевых форм медиастинита и хронического остеомиелита грудины и ребер на отдаленных сроках после лечения острой инфекции, потребовавших повторных госпитализаций пациентов и проведения хирургических вмешательств, рассмотрено в главе «Отдаленные результаты проведенного исследования».

Наименьшая частота развития рецидивов инфекции отмечена в III группе исследования, она составила всего 5,5% случаев (p=0,042). Этот показатель на 12,4% ниже такового в I группе (p=0,03) и на 18,9% ниже чем во II группе

(p=0,01). Наименьшая длительность госпитализации также отмечена в III группе - 24,2±0,6 суток (p=0,002). Данный показатель в III группе на 12,7 суток ниже, чем в I группе (p=0,03) и более чем в два раза ниже такового во II группе (p=0,04). Самое высокое количество рецидивов раневой инфекции и самая высокая длительность госпитализации отмечены во II исследуемой группе.

С 2015 года всем пациентам во время реостеосинтеза в губчатое вещество грудины втиралась паста из Ванкомицина, приготовленная экстемпорально в операционной. Количество наблюдений составило 12 пациентов. Ни в одном из случаев после выполнения данной процедуры рецидива раневой инфекции, как в ближайшем, так и отдаленном периоде, отмечено не было.

3.2 Сравнение эффективности способов реостеосинтеза грудины.

Нестабильность стернотомного доступа была выявлена у 71(61,2%) пациента, однако, случаев, в которых пациентам был выполнен реостеосинтез грудины наблюдалось меньше (64 случая). Объясняется это тем, что с 2006 по 2013 годы в отсутствии строгого алгоритма действий при выявлении диастаза и нестабильности стернотомного доступа, хирург, производящий ревизию и санацию раны, мог на свое усмотрение дотянуть частично прорезавшиеся проволочные лигатуры грудины, и после устранения диастаза грудины, выполнить тот или иной способ дренирования раны.

В зависимости от применяемого способа реостеосинтеза грудины, пациенты были разделены на три группы. I группа (n=25) - реостеосинтез выполнялся стальной хирургической проволокой, II группа (n=17) - реостеосинтез выполнялся скобами из никелида титана с памятью формы МПФ), III группа (n=22) - реостеосинтез выполнялся П-образным проволочным швом на прокладках из титановой сетки. В таблице 8 представлены основные характеристики групп пациентов и причины нестабильности стернотомного доступа после первичной кардиохирургической операции.

Таблица 8

Характеристика групп пациентов и причины развития нестабильности стернотомного доступа после первичной кардиохирургической операции

	I группа (n=25)	II группа (n=17)	III группа (n=22)
Средний возраст	65±9,2	69,4±3,1	66±5,2
Пол (мужчины/женщины)	9/16	7/10	8/14
Прорезывание проволочных лигатур	16 (64%)	12 (70,6%)	16 (72,7%)
Разрыв лигатур/скоб из МПФ	2 (8%)	5 (29,4%)	1 (4,5%)
Асимметричная стернотомия	7 (28%)	-	5 (22,7%)

Значимых статистических различий в среднем возрасте и соотношению по полу между группами не отмечено. Во всех группах определяется превалирование пациенток женского пола. Также был сравнен средний возраст всех пациентов с сопутствующей нестабильностью стернотомного доступа и всех пациентов без таковой. Средний возраст пациентов с постстернотомным медиастинитом без сопутствующей нестабильности грудины составил 59,4±4,1 лет, а средний возраст пациентов с сопутствующей нестабильностью грудины составил 68,3±7,2 лет (p=0,034). Исходя из этих данных, можно сделать предположение, что женский пол и возраст влияют на частоту развития нестабильности стернотомного доступа.

Во всех исследуемых группах, самой частой причиной нестабильности грудины явилась деструкция тела грудины и ее прорезывание проволочными лигатурами. В I группе - 64% (p=0,02), во II группе - 70,6% (p=0,007), в III группе - 72,7% (p=0,021). Следует отметить, что до 2012 года проволочный остеосинтез после первичной кардиохирургической операции применялся в 100% случаев, альтернативные методы остеосинтеза (скобы из МПФ, пластиковые хомуты ZipFix) появились лишь после 2012 года и максимальной частоты своего применения достигли только к 2015 - 2016 годам (74% от всех случаев первичного

остеосинтеза). На втором месте по причинам нестабильности грудины - асимметричная стернотомия. В I группе - 28% (p=0,062), в III группе - 22,7% (p=0,05), во II группе подобные случаи отсутствуют, по причине того, что остеосинтез скобами из МПФ технически возможно провести только при наличии сохранной и достаточной костной ткани в области межреберных промежутков. Также были зафиксированы случаи разрывов проволочных лигатур и скоб из МПФ, в общей сложности 8 (12,5%) случаев (p=0,014), из них 2 случая - разрывы скоб из МПФ, 6 случаев - разрывы проволочных лигатур. Причем следует предположить, что это скорее не недостаток материалов и методик, а ошибки в технике выполнения остеосинтеза (перегревание скоб МПФ электрокоагулятором при имплантации, неправильно подобранный размер скобы МПФ, излишнее усилие при закручивании проволоки). В данных ситуациях ввиду отсутствия деструкции костной ткани грудины, предпочтительным представлялся реостеосинтез с применением скоб из МПФ, поэтому во второй исследуемой группе частота применения скоб из МПФ была наиболее высокой - 29,4% (p=0,04).

После выполненного реостеосинтеза основным критерием, который оценивался в исследуемых группах, был возврат нестабильности грудины. По нашим данным возврат нестабильности грудины в ближайшем послеоперационном периоде в 82% (p=0,002) случаев провоцирует развитие рецидива раневой инфекции. На диаграмме (рис.18) представлены доли выполненных в каждой группе операций и процент возврата нестабильности грудины от общего числа всех случаев реостеосинтеза. Все случаи возврата нестабильности стернотомного доступа произошли в раннем послеоперационном периоде на сроке от 3 до 14 суток. Самая высокая частота рецидивов отмечена в группе проволочного остеосинтеза (I группа) 8 случаев, что составило 12,5% (p=0,042). В группе остеосинтеза скобами из МПФ наблюдалось 3 случая нестабильности (4,7%, p=0,65). Самая низкая частота возвратов нестабильности грудины была в третьей группе - 1 случай (1,6%, p=0,033), что более чем в 6 раз ниже аналогичного показателя в первой исследуемой группе. Причинами

несостоятельности реостеосинтеза в I группе во всех случаях явилось прорезывание костной ткани грудины проволочными лигатурами, во II группе в двух случаях причиной явилась деструкция костной ткани грудины в области

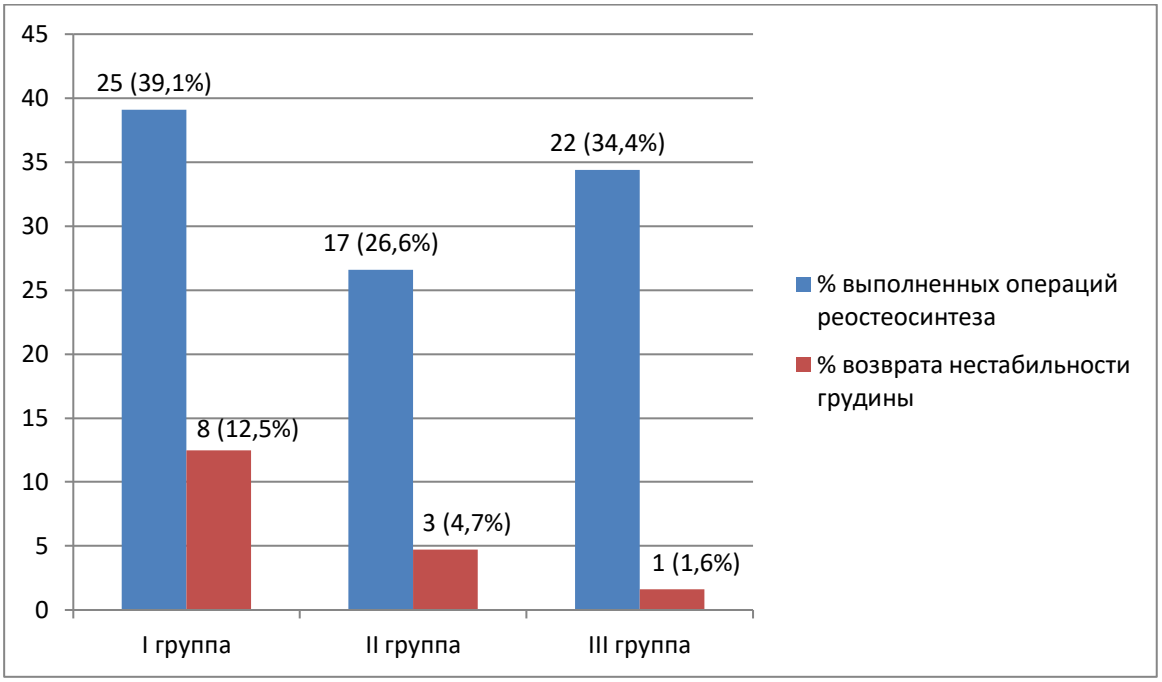

Рис. 18. Частота возврата нестабильности грудины

межреберных промежутков и в одном случае - дислокация скоб с места фиксации. В III группе возврат нестабильности стернотомного доступа вызван разрывом стальных проволок в области их скручивания над прокладками у пациента с ХОБЛ и выраженным кашлем, прорезывание костной ткани грудины при этом отмечено не было.

Важно отметить, что в группе пациентов (7 наблюдений), которым при выявлении диастаза грудины во время ревизии раны проводилось дотягивание частично прорезанных проволочных лигатур, в двух случаях отмечен рецидив раневой инфекции на ранних послеоперационных сроках и в двух случаях - на отдаленных сроках (хронические свищевая форма остеомиелита грудины). Однако в виду малого количества наблюдений судить о статистической достоверности этих показателей не представляется возможным.

3.3 Отдаленные результаты проведенного исследования.

Оценка отдаленных результатов проводилась при очных консультациях пациентов, посредством телефонного опроса и при повторных госпитализациях пациентов при возникновении рецидива раневой инфекции. Отдаленные результаты оценены у 97 пациентов (83,6%). Средний период наблюдения составил 14,1±12,7 месяца (от 6 до 112).

Все пациенты проходили контрольный осмотр через 1 и 6 месяцев после выписки, а, в случаях рецидива инфекции, осмотр проводили «по требованию» (рис.19).

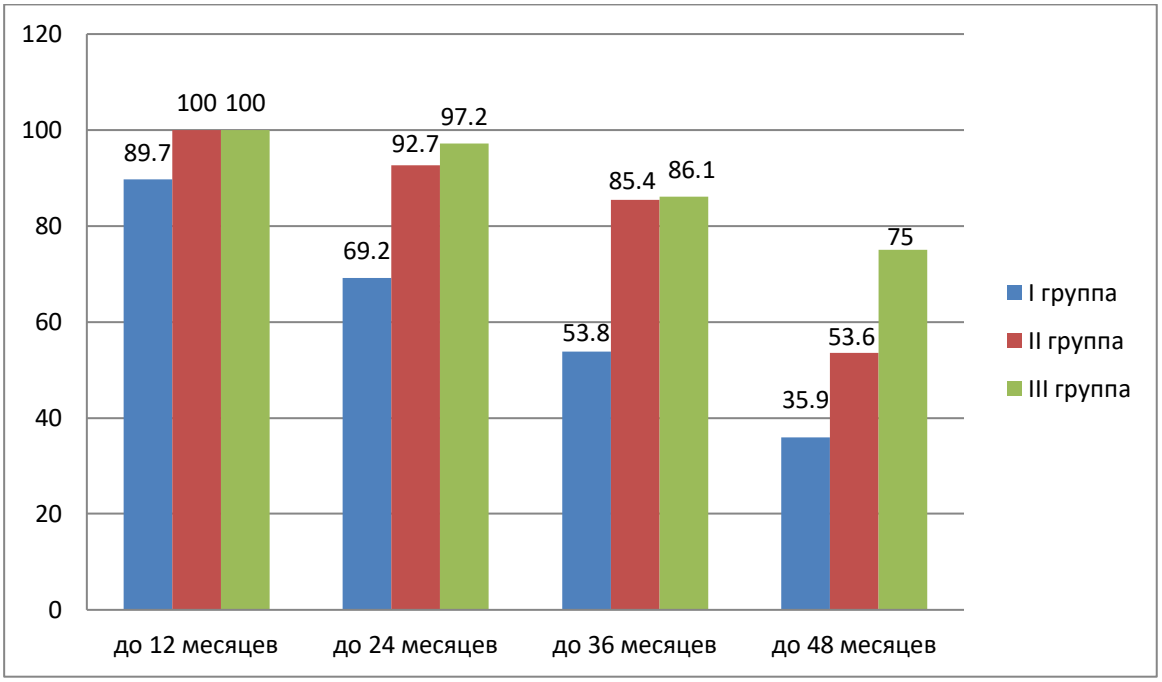

Рис. 19. Распределение доли обследованных на отдаленных сроках по группам

На рис. 20 представлены данные свободы от нежелательных событий в группах на отдаленных сроках после выписки, проанализированные при помощи построения актуарных кривых выживаемости методом Каплана-Мейера.

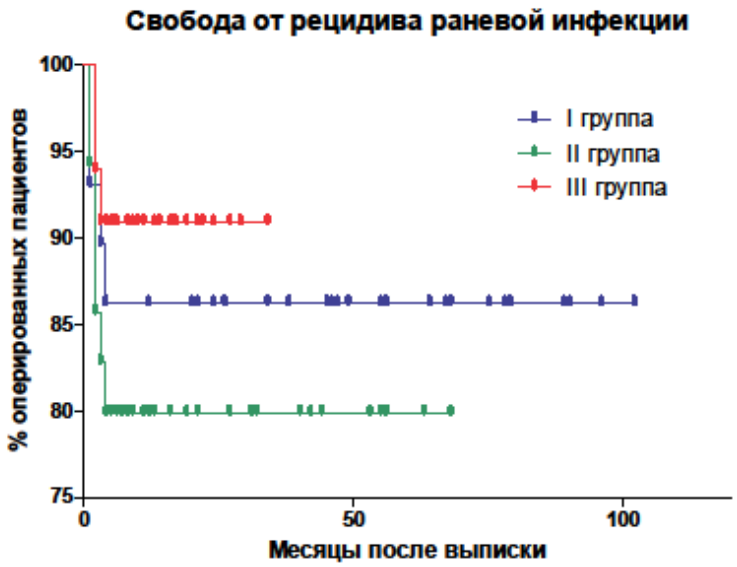

Рис. 30. Актуарные кривые свободы от рецидива раневой инфекции (p=0,45)

Под нежелательными событиями подразумевалось развитие раневой инфекции, как в виде рецидива постстернотомного медиастинита, так и в виде формирования хронических свищевых форм инфекции области стернотомной раны. Приведенные данные показали отсутствие статистической достоверности в группах (p=0,45), однако тенденции наблюдались следующие. Наибольшее количество рецидивов инфекции наблюдалось во второй группе (1 случай рецидива постстернотомного медиастинита на сроке 1,5 месяца после выписки из стационара и 6 случаев формирования свищевой формы хронической инфекции). В первой группе зафиксирован 1 случай рецидива постстернотомного медиастинита на сроке 1 месяц после выписки и 3 случая хронических рецидивирующих свищей тела грудины. Наименьшее количество рецидивов инфекции отмечено в третьей группе (3 случая формирования хронических свищей грудины).

Во всех группах манифестация свищевой формы хронической инфекции отмечалась на сроках от 1 до 4 месяцев. Все эти случаи потребовали повторной госпитализации и хирургических вмешательств. Как правило, оперативное вмешательство проводилось на фоне полной консолидации стернотомного

доступа (не ранее 3-х месяцев после остеосинтеза грудины), так как наряду с иссечением свищевого хода (ходов) мягких тканей, во всех случаях производилось полное удаление всех фиксирующих грудину элементов в проекции очага инфекции. В случаях необходимости выполнялась санация очагов в губчатом веществе грудины. Клинический случай: пациент Ш., 64 года, перенес постстернотомный медиастинит без диастаза и нестабильности стернотомного доступа. Ведение раны осуществлялось вакуум-дренированием и открытым способом, пациент выписан на 49 сутки. Через 2 месяца обратился повторно с жалобами на свищи в области послеоперационной раны с незначительным гнойным отделяемым и подъемами температуры тела в вечернее время до 37,5°С. При ревизии и санации раны выполнено вскрытие наружной надкостницы грудины, в губчатом веществе выявлен обширный очаг секвестрации (рис. 21). Очаг санирован, рана герметично ушита с оставлением дренажа на активной аспирации на 12 суток. Пациент выписан на 14-е сутки, в последующем рецидивов инфекции не наблюдалось.

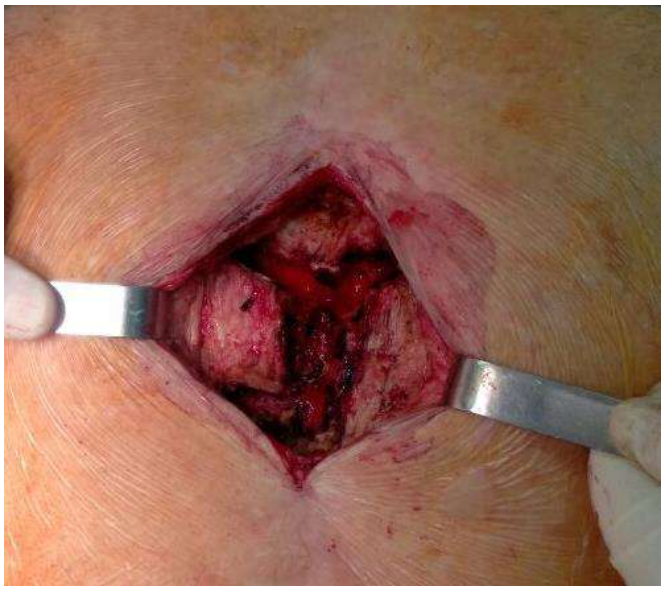

Рис. 21. Пациент Ш., 64 года. Обширный очаг секвестрации тела грудины

ГЛАВА 4

ОБСУЖДЕНИЕ РЕЗУЛЬТАТОВ ИССЛЕДОВАНИЯ

4.1. Общие вопросы тактики ведения постстернотомного медиастинита

Сегодня, несмотря на постоянное усовершенствование антибактериальных препаратов и методов лечения раневой инфекции, постстернотомный медиастинит остается угрожающим жизни осложнением срединной стернотомии. Кроме того, высокие затраты на лечение, далеко не во всех случаях приводящие к желаемым клиническим результатам, и по сей день сохраняют актуальность данного вопроса. До недавнего времени на территории Российской Федерации основными методами лечения являлись открытое ведение раны и проточно-промывное дренирование, однако эволюция данной проблемы привнесла в арсенал хирургов новые методы (вакуум-дренирование, оментопексия, пластика ран мышечным лоскутом). Отсутствие крупных рандомизированных исследований, подтверждающих однозначные преимущества того или иного метода лечения не позволяет сформировать четкие универсальные протоколы и алгоритмы ведения пациентов данной группы. В виду этого, хирург при выборе метода ведения постстернотомного медиастинита опирается зачастую на личные предпочтения и ресурсы клиники, что неизбежно ведет к таким нежелательным последствиям, как увеличение сроков госпитализации, материальных затрат, количества рецидивов инфекции и летальности.

Крайне сложным и дискутабельным остается главный вопрос: «Где должны лечиться кардиохирургические пациенты с постстернотомным медиастинитом?». С одной стороны, нахождение больного с гнойным раневым осложнением в условно «чистом» отделении кардиохирургии и кардиореанимации противоречит эпидемиологическим принципам контроля и профилактики внутрибольничной инфекции, следовательно, пребывание пациентов данной группы в указанных отделениях нежелательно. С другой стороны, проведенная кардиохирургическая

операция и имеющееся сердечно-сосудистое заболевание накладывают ряд определенных нюансов на ведение этих пациентов. К главным особенностям относятся: необходимость специфической кардиологической терапии и контроля антикоагулянтной терапии, а также близость расположения структур сердца (стенка правого желудочка, шунты коронарных артерий и т.д.) к внутренней поверхности грудины, которые в большинстве случаев не отграничены перикардом. Последняя особенность, создает большую опасность повреждения данных структур при выделении подстернального пространства (в случаях деструкции грудины и нестабильности стернотомного доступа) и развития трудно контролируемого кровотечения. Данные ситуации требуют быстрого оказания специализированной помощи, наличие определенных хирургических навыков и средств специализированной технической поддержки (аппарат искусственного кровообращения, аппаратная реинфузия эритроцитарной массы и т.д.). Все эти особенности ставят проблему лечения постстернотомного медиастинита на стыке нескольких специальностей - кардиохирургия, кардиология, торакальная и гнойная хирургия. И в настоящее время решение вопроса о пребывании пациента в том или ином специализированном отделении остается открытым и трудно решаемым. Следует отметить, что в нашем центре подавляющее большинство пациентов с раневыми осложнениями после кардиохирургических вмешательств проходят лечения в кардиохирургических отделениях.

Ведение пациентов с постстернотомным медиастинитом ставит перед командой специалистов немало задач, первой из которых является вопрос диагностики. В отечественных литературных источниках не было найдено систематизированных критериев диагностики данного осложнения. Как правило, авторы ограничиваются перечислением клинических проявлений и диагностических критериев при лабораторных и инструментальных исследованиях (лихорадка, боли в области послеоперационной раны, отделяемое из раны, определение скоплений жидкости по данным РКТ и т.д.). Предполагается, что наличие нескольких из данных симптомов уже позволяет поставить диагноз и начать активное хирургическое лечение. Однако, это не

всегда справедливо. В клинической практике мы неоднократно сталкивались со случаями, когда даже совокупность нескольких очевидных симптомов не являлась проявлением постстернотомного медиастинита. Так, например, наличие подстернальной гематомы, дренирующейся через область послеоперационной раны, может проявляться следующими симптомами: раневое отделяемое, лихорадка, скопление жидкости по данным РКТ. С одной стороны - это весьма очевидные симптомы постстернотомного медиастинита, с другой - данное состояние постстернотомным медиастинитом не является и не требует активной хирургической тактики. Используемая в данном исследовании диагностическая концепция, представленная в главе 2 (рис. 1), путем выделения основных критериев, позволяет на наш взгляд, минимизировать подобного рода ошибки.

Немаловажным остается вопрос о сроках начала активного хирургического лечения постстернотомного медиастинита. В данном исследовании под этим термином понимается широкая ревизия раны с последующим активным дренированием раневой полости (проточно-промывное дренирование или вакуум-дренирование). Анализ наших данных и опыта других клиник показал, что длительное неоправданное ведение раны открытым способом с малыми этапными ревизиями и санациями приводит к таким нежелательным последствиям, как хронизация раневого процесса с развитием очагов инфекции в костных тканях. Естественным следствием этого является увеличение сроков лечения и затрат на него а также увеличение количества рецидивов раневой инфекции. При этом наличие распространенных очагов остеомиелита, вынуждает прибегать к обширным калечащим резекциям грудины и ребер. На сегодняшний день уже не вызывает сомнения постулат о максимально раннем и агрессивном лечении возникшего раневого осложнения после срединной стернотомии. Представленные в настоящем исследовании данные служат тому доказательством. Во многом, применяемый алгоритм с обязательным условием максимально раннего активного хирургического лечения и дренирования раны, позволил добиться столь значимого снижения длительности лечения и рецидивов инфекции. Однако при использовании вакуум-дренирования, существует особенность, заставляющая

хирурга отсрочить ревизию и дренирование раны - гипокоагуляция на фоне приема антиагрегантов и антикоагулянтов. Все эти случаи требуют времени (от 2 до 5 суток), чтобы добиться управляемой гипокоагуляции у пациента. Достигается это путем отмены непрямых антикоагулянтов и/или антиагрегантов с переводом пациента на прямые антикоагулянты - гепарин. За 4-6 часов до предполагаемой операции гепарин отменяется, и далее назначается после операции при отсутствии признаков продолжающегося кровотечения из местных тканей. В противном случае, полиуретановая губка, помещенная в рану и находящаяся в состоянии разряжения, пропитывается сгустками крови и перестает выполнять свою дренажную функцию, что требует прекращения вакуум-дренирования и замены всей системы. На начальных этапах применения вакуум-дренирования в нашей клинике именно эта особенность являлась основным сдерживающим фактором в применении полноценного курса дренирования. Однако, после того, как всем пациентам при верификации диагноза постстернотомный медиастинит стала производиться отмена непрямых антикоагулянтов и антиагрегантов с переводом на прием гепарина, данная негативная практика исчезла.

Стоит отметить, что важны не только сроки начала активного хирургического лечения, но и объем вмешательства (радикальность выполнения ревизии раны). Зачастую, для хирурга необходимость полноразмерной ревизии на всю длину и глубину раны является значимым психологическим барьером. И, к сожалению, понимание порочности полумер в данном вопросе приходит слишком поздно. Важный вопрос, требующий отдельного обсуждения - тактика при выявлении диастаза стернотомного доступа. Очевидно, что значимый диастаз и нестабильность грудины вследствие деструкции и фрагментации косной ткани, требует удаления элементов первичного остеосинтеза с проведением санации/дренирования губчатого вещества грудины и подстернального пространства с последующим реостеосинтезем. Но, как поступать в ситуации, когда костная ткань грудины в основном сохранена, диастаз и нестабильность стернотомного доступа незначительны и вызваны частичным прорезыванием

кости проволочными лигатурами? Представляется, что докручивание проволочных лигатур и стабилизация грудины является в данной ситуации допустимым. Однако на наш взгляд, единственно верным решением здесь может и должно быть полное удаление всех фиксирующих грудину элементов с разведением краев распила грудины с целью санации и дренирования как губчатого вещества, так и подстернального пространства. Продиктовано это решение как здравым смыслом, так и личным опытом клиники. Фактически, дном гнойной раны является грудина с наличием в ней щели между створками распила, через которую инфекция беспрепятственно проникает в губчатое вещество кости. В случаях, когда хирург принимает решение докрутить проволочные лигатуры он не только не имеет возможности адекватно санировать губчатое вещество во время ревизии раны, но и, по сути, «закрывает» там возбудителя инфекции, не имея возможности в последующем дренировать это пространство. Таким образом, создается высокая вероятность того, что при устранении диастаза грудины без его дренирования, в губчатом веществе может сформироваться очаг инфекции, с развитием остеомиелита.

Максимально ранняя активная хирургическая тактика в сочетании с максимальной радикальностью при ревизии, санации и дренировании раны представляется на сегодняшний день единственно верной при лечении постстернотомного медиастинита.

4.2 Особенности метода вакуум-дренирования в лечении постстернотомного медиастинита

Сегодня уже не вызывает сомнений тот факт, что вакуум-дренирование обладает рядом преимуществ перед такими традиционными методами ведения ран как открытый способ и проточно-промывное дренирование. Принципиально иное воздействие на ткани раны, включая микроциркуляторное русло и клеточный уровень, позволяют значительно ускорить процессы микробиологического очищения и репарации. Однако, следует отметить, что

вакуум-терапия ран, в том виде, в котором существует на сегодняшний день, является достаточно новым видом лечения и требует формирования единого осмысленного и максимально эффективного подхода к применению. Собственно, именно эта необходимость и стала основным толчком к накоплению и анализу собственного опыта применения данной методики.

Возвращаясь к преимуществам вакуум-дренирования ран, следует остановиться на следующих положительных эффектах, которые были отмечены еще в 1999 году в работах Ю.А. Давыдова и А.Б. Ларичева. Авторам удалось представить сложный механизм влияния отрицательного давления на течение раневого процесса во всех его фазах. Так, отмечалось усиление гиперемии в окружающих тканях и включение в систему жизнеобеспечения тканей раны дополнительной капиллярной сети, что приводило к своеобразному обновлению периферического кровообращения за счет раскрытия резерва капилляров. Такое улучшение кровообращения в околораневой зоне активизирует окислительно-восстановительные процессы в тканях, переключая анаэробное энергообеспечение клеток на аэробное. Это было доказано наблюдаемым увеличением активности в раневой зоне таких дыхательных ферментов, как сукцинатдегидрогеназа и цитохромоксидаза. Следствием таких изменений служит нормализация метаболизма в тканях, которая проявляется завершенностью цикла превращений большинства энергитических субстратов и существенным снижением уровня недоокисленных продуктов, что создает в ране нейтральную или слабощелочную среду. Также, есть основания полагать, что разряжение в ране благоприятно сказывается и на локальном лимфообращении, так как межтканевая жидкость устремляется не в лимфатические сосуды, а в раневую полость, что способствует нейтрализации кислой среды раны. Стойкое удержание слабощелочной реакции снижает проницаемость сосудистой стенки, тем самым изменяя характер миграции клеток крови из сосудистого русла в межтканевое пространство. Уже к третьим суткам отмечается уменьшение проникновения лейкоцитов и усиление диапедеза лимфоцитов, также уменьшается общее число нейтрофилов, в основном за счет дегенеративных форм. Эти местные клеточные

реакции в первой фазе раневого процесса позволяют усилить барьерную функцию тканей от бактериальной интервенции, в том числе за счет увеличения числа нейтрофильных лейкоцитов в тканях раны и повышения их фагоцитарной активности.

Проводимые цитологические исследования показали уже на первые сутки вакуум-терапии увеличение числа нейтрофилов с завершенным фагоцитозом. Также о выраженности фагоцитарной реакции говорит значительное увеличение активности фосфомоноэстеразы. Все эти эффекты подтверждают яркую манифестацию клеточного механизма очищения раны от возбудителей инфекции и некротически измененных тканей. Принудительная элиминация межтканевой жидкости в полость раны выводит продукты жизнидеятельности микроорганизмов, недоокисленные метаболиты и другие вещества, тем самым обеспечивая детоксикацию паравульнарной зоны. Данные механизмы в совокупности обуславливают и общий детоксикационный эффект, который начинает проявляться уже в первые сутки применения вакуум-дренирования раны. Положительные эффекты отмечены и в гуморальном звене иммунитета: отмечается достаточно быстрое восстановление уровня IgG и уменьшение уровня IgA, увеличение содержания агглютининов в плазме крови, повышается общая бактерицидная активность сыворотки крови, снижается активность комплемента, при этом активность лизоцима сыворотки крови остается на достаточно высоком уровне.

Резюмируя изложенное, следует отметить, что патогенетическое значение вакуум-терапии при заживлении раны, максимально проявляется в фазу воспаления, поскольку именно в это период раневой процесс наиболее податлив и отзывчив на лечебные воздействия. Регуляция и удержание в естественно-биологическом русле функционально-структурных преобразований в тканях паравульнарной области с помощью метода вакуум-терапии несет в себе элементы управления раневым процессом путем создания условий для развития фазы воспаления в пределах нормэргической целесообразности филогенетически

выработанной реакции организма (Ю.А. Давыдов, А.Б. Ларичев. Вакуум-терапия ран и раневой процесс. 1999 год).

Переходя от клеточных и гуморальных механизмов воздействия к клиническим эффектам вакуум-дренирования, можно выделить следующие его преимущества перед традиционными методами лечения ран:

1) Равномерное распределение отрицательного давления по всей площади раны (за счет имплантированной полиуретановой губки), позволяет, в отличии от традиционных методов дренирования, избежать возникновения недренируемых пространств, раневых карманов и затёков.

2) За счет создаваемого отрицательным давлением в ране присасывающего действия, метод позволяет на время дренирования сохранить функциональную целостность скелета грудной клетки, тем самым предотвращая нарушения биомеханики и фазности дыхания.

3) Метод вакуум-дренирования уменьшает интерстициальный отек прилежащих тканей, усиливает микроциркуляцию и тем самым создает благоприятные условия для более быстрого формирования грануляционной ткани.

4) За счет постоянного оттока раневого отделяемого по всей площади раны происходит более быстрое снижение бактериальной обсемененности.

5) Пациент остается мобильным, и, в отличии от проточно-промывного дренирования, не привязан большую часть дня к дренажной системе. Это позволяет применять раннюю активизацию больного, что несомненно является большим плюсом для данной весьма тяжелой кагорты пациентов.

6) Использование вакуум-дренирования подразумевает герметизацию раны, что значительно уменьшает возможность контаминации рук персонала, инструментария и т.д., снижая тем самым риск распространения внутрибольничной инфекции. При том, что замена системы вакуум-дренирования требуется, как правило, не чаще 1 раза в 2-3 дня, происходит снижение затрат времени персонала на перевязки пациента.

Однако, несмотря на ряд очевидных преимуществ, данный метод ведения ран имеет некоторые недостатки, которые могут ограничивать его применение:

1) Учитывая то, что рана при вакуум-дренировании остается герметичной, использование данного способа лечения в случаях, когда возбудитель инфекции является анаэробом – запрещено (кроме факультативных анаэробов). Но, следует отметить, что и в нашем исследовании и по данным других авторов, доля факультативных анаэробов, как правило, не превышает 10-15%. А, упоминания о возбудителях – облигатных анаэробах при постстернотомном медиастините найдено не было ни одного.

2) Наиболее актуальной представляется опасность повреждения структур сердца при использовании вакуум-дренирования. Возникают такие ситуации в случаях нестабильности стернотомного доступа, когда хирург вынужден удалять все фиксирующие грудину элементы и устанавливать полиуретановую губку между створками грудины. Если во время первичной кардиохирургической операции перикард не был ушит, то в случаях диастаза грудины, дном раны фактически являются структуры сердца (правый желудочек, правое предсердие, венозные графты). Это создает большую опасность присасывания структур сердца и повреждения их о костные края распила грудины – синдром Ханумана. Однако, сегодня уже существуют специализированные защитные силиконовые покрытия для отграничения органов и чувствительных тканей при проведении вакуум-дренирования.

3) После применения вакуум-дренирования во всех случаях возникает значительный дефект мягких тканей вследствие несведения краев раны из-за постоянного присутствия в ней полиуретановой губки. В связи с этим всем пациентам (кроме уже выполненной операции по ревизии и санации раны с установкой системы вакуум-дренирования) после курса вакуум-терапии требуется проведение повторного вмешательства с целью пластики дефектов мягких тканей, а, в случаях нестабильности грудины еще и одномоментного проведения реостеосинтеза. Повторное вмешательство с применением общей анестезии у столь тяжелой категории пациентов, несомненно несет в себе определенные

риски. Но, применяя используемый нами способ закрытия раны местными тканями (метод описан в разделе «Материал и методы исследования», рис. 15), объем и длительность операции не является значительными, а в большинстве случаев даже не требует проведения эндотрахеального наркоза. Предлагаемый способ пластики послеоперационной раны является простым и надежным, не требует специальных навыков и позволяет избежать применение сложных пластик с использованием кожных и мышечных лоскутов.

Резюмируя изложенное, следует заключить, что даже при наличии немногочисленных отрицательных сторон и сдерживающих факторов в применении вакуум-дренирования, все они являются управляемыми и значимость их нивелируется тем количеством и качеством клинических преимуществ, о которых было сказано выше. Однако, в применении вакуум-терапии при постстернотомном медиастините, следует придерживаться ряда принципиальных положений, с целью достижения максимального эффекта от данного вида лечения. В данной исследовательской работе, проведенный анализ различных подходов в применении вакуум-дренирования, показал, что кратковременное эпизодическое его применение не дает никаких преимуществ по сравнению с простым открытым ведением раны. Лишь полноценный курс дренирования, завершаемый только при наличии объективных признаков купирования раневой инфекции (динамика снижения уровня СРБ, результаты бактериологического исследования), позволил добиться клинических результатов, превосходящих по эффективности даже проточно-промывное дренирование, по таким основополагающим показателям как длительность госпитализации и количество рецидивов инфекции.

4.3 Алгоритм ведения постстернотомного медиастинита и реостеосинтез грудины

Анализ собственного опыта применения вакуум-дренирования и неудовлетворительных клинических результатов связанных с ним, позволил выработать четкий алгоритм лечения постстернотомного медиастинита.

Подробное описание алгоритма представлено в разделе «Материал и методы», поэтому целесообразно лишь остановиться на принципиальных особенностях данной схемы лечения (рис. 22).

При подтверждении раневого осложнения в первую очередь необходима отмена принимаемых пациентом антикоагулянтов и/или антиагрегантов, с переводом пациента на прямые антикоагулянты (фракционированный либо нефракционированный гепарин). Ревизию и вакуум-дренирование раны начинать только после установления «управляемой» гипокоагуляции - снижение МНО ниже уровня 2,0 или по прошествии не менее 3 суток после последнего приема антиагреганта.

Определение уровня С-реактивного белка плазмы до начала активного хирургического лечения, с последующим контролем в динамике: перед принятием решения о прекращении вакуум-дренирования и после проведенной пластики послеоперационной раны. По опыту данной исследовательской работы, именно этот показатель зарекомендовал себя как наиболее чувствительный анализ в контроле активности раневой инфекции. Напротив, уровень лейкоцитов крови имел низкую диагностическую значимость и редко коррелировал с тяжестью инфекционного процесса.

Максимально ранняя активная хирургическая тактика. Подразумевает под собой проведение вмешательства и вакуум-дренирование раны в максимально короткие сроки после установления «управляемой» гипокоагуляции, с максимально радикальной ревизией и санацией очага. В случаях выявления даже незначительного диастаза и нестабильности грудины необходимо полное разведение створок грудины с целью дренирования губчатого вещества грудины и подстернального пространства.

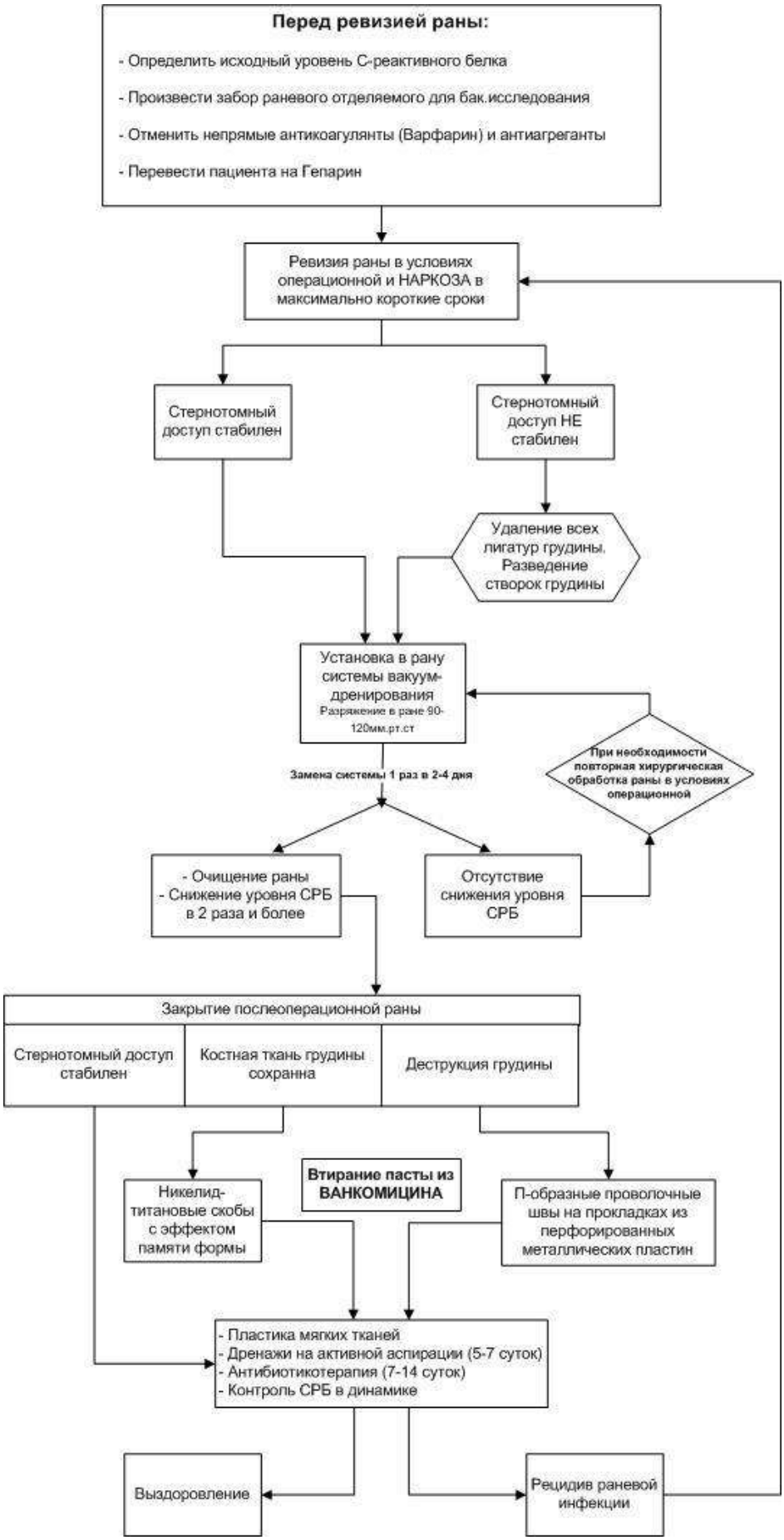

Рис. 22. Алгоритм ведения постстернотомного медиастинита.

Вакуум-дренирования раны проводится на стандартных режимах разряжения с общепринятой частотой замены системы. Однако, вопрос о купировании раневой инфекции и прекращении дренирования должен решаться только на основании совокупности клинических признаков, а именно, при наличии всех представленных критериев: купирование лихорадки, макроскопически определяемое очищение раны и развитие грануляций, отрицательные результаты бактериологического исследования или уровне КОЕ $\leq 10^3$, стойкое снижение уровня СРБ более чем в два раза от исходного (причем основным ориентиром должен служить именно уровень СРБ).

Закрытие послеоперационной раны выполняется простой пластикой местными тканями при помощи мобилизации кожно-мышечных лоскутов с обеих сторон от распила грудины и обязательным оставлением дренажей на активной аспирации в образовавшихся раневых карманах.

Обязательный контроль уровня СРБ после закрытия раны. В случаях рецидива раневой инфекции - повторная радикальная ревизия раны с проведением полноценного курса вакуум-дренирования. Переход на альтернативные виды ведения раны представляется нецелесообразным.

В случаях необходимости проведения реостеосинтеза грудины принципиальным для выбора способа, является вопрос сохранности костной ткани в области межреберных промежутков. Как показывает практика, изначальной причиной нестабильности грудины является ее фрагментация вследствие остеопороза у возрастных пациентов и пациентов женского пола. В данных ситуациях простой проволочный шов является наименее надежным. Анализ наиболее распространенных альтернативных способов остеосинтеза грудины и практический опыт показали, что большинство из них состоятельны лишь при сохранной костной ткани в области межреберных промежутков. Из широко представленных в нашей стране к таковым относятся скобы из металла с памятью формы (МПФ) и система фиксации пластиковыми хомутами (ZipFix).

Учитывая технику выполнения данных способов остеосинтеза, наиболее предпочтительным является способ с применением скоб из МПФ. Основной причиной этому служит отсутствие необходимости выделения подстернального пространства. Данное преимущество является весьма существенным, поскольку выделение грудины из спаечного процесса может повлечь повреждение структур сердца интимно прилегающих к внутренней поверхности грудины. А, при использовании системы ZipFix, выделение подстернального пространства является необходимым условием. Таким образом, при сохранной костной ткани грудины в области межреберных промежутков, наиболее предпочтительным представляется способ реостеосинтеза скобами из МПФ. Однако, не смотря на всю простоту использования, метод требует определенного опыта и навыка. В первую очередь, это касается подбора типоразмера скобы, т.к. несоразмерность скоб и ширины грудины может привести либо к созданию излишнего напряжения на кости, либо образованию люфтов скоб. И в том и в другом случаях это может спровоцировать переломы и деструкции костной ткани грудины в области их контактов.

Наиболее сложным вопросом является проведение реостеосинтеза грудины при значимой несостоятельности костной ткани в области межреберных промежутков (асимметричная стернотомия, полные поперечные переломы и деструкции тела грудины). Из известных наиболее доступным является способ предложенный F. Robicsek (1977 год). При всей своей надежности, способ является достаточно травматичным, требует значительного выделения подстернального пространства, и при его выполнении имеется высокий риск повреждения внутренней грудной артерии. Также, известен способ остеосинтеза, с использованием металлической пластины, предложенный A. Ley в 1989 году. Однако, данные пластины на территории Российской Федерации в продаже не доступны. Также, следует отметить, что все перфорации пластин находятся на одной линии и количество их достаточно мало. Это не дает хирургу достаточного выбора места вколов проволочных лигатур в грудину. В случаях фрагментации и переломов грудины производить вколы проволочных лигатур в строго

определенных точках, находящихся на одной определенной линии не представляется возможным, например, в случаях, когда первая проволочная лигатура П-образного шва вкалывается в тело грудины, а вторая в ребро.

Коллективом авторов был разработан и внедрен в клиническую практику способ остеосинтеза грудины с использованием хирургической проволоки и пластин из титановой сетки (подробное описание способа представлено в разделе «Материал и методы»). Теоритические расчеты и опыт применения в клинике показали значимое снижения риска прорезывания проволочных лигатур (во время дыхательных экскурсий грудной клетки и кашле) за счет распределения давления проволоки не на губчатое вещество грудины, а на металлические пластины, тем самым увеличивая площадь давления. Предложенный способ позволяет выполнять надежный остеосинтез стернотомного доступа при фрагментации грудины, несрединной стернотомии и выраженных деструктивных процессов в грудине в условиях развившегося стерномедиастинита.

В настоящем исследовании предложенный авторами способ остеосинтеза грудины на практике подтвердил свою надежность, доступность и целесообразность использования.

В заключительном комментарии к алгоритму лечения постстернотомного медиастинита, следует отметить важность и необходимость втирания пасты из ванкомицина в губчатое вещество грудины при выполнении реостеосинтеза.

Обобщая результаты, полученные при использовании различных тактик лечения постстернотомного медиастинита, можно заключить, что с течением времени, увеличивается средний возраст пациентов с постстернотомным медиастинитом. Так, за десятилетний период в нашем исследовании произошло достоверное увеличение среднего возраста пациентов более чем на 11 лет. Вопреки распространенным данным, в нашем исследовании не была подтверждена мысль о превалировании частоты развития постстернотомного медиастинита у пациентов после операций аорто-коронарного шунтирования. Во всех исследуемых группах лидирующими возбудителями инфекции оставались St.

epidermidis и St. aureus, однако, за последнее десятилетие, отмечен достоверный рост частоты встречаемости грамотрицательных бактерий в 1,9 раза (p=0,031). Несмотря на то, что во всех исследуемых группах длительность дренирования ран существенно не различалась, продолжительность госпитализации достоверно была ниже в группе, где лечение осуществлялось по разработанному алгоритму и составила всего 24,2±0,6 суток (p=0,002). Эффективность непрерывного курса вакуум-дренирования раны, в соответствии с предложенным алгоритмом, также была подтверждена динамикой снижения уровня С-реактивного белка плазмы. Также, в группе с применением алгоритма лечения, отмечено наименьшее количество рецидивов раневой инфекции 5,5% (p=0,042). Этот показатель на 12,4% ниже такового в группе проточно-промывного дренирования ран (p=0,03) и на 18,9% ниже чем в группе нерегламентированного применения вакуум-дренирования (p=0,01). Разработанный способ остеосинтеза грудины с применением П-образных проволочных швов на прокладках из титановой сетки, показал высокую надежность даже у пациентов с значимыми деструкциями тела грудины, возврат нестабильности стернотомного доступа составил всего 1,6% (p=0,033), что достоверно ниже чем в группе с применением простого проволочного остеосинтеза и группе с применением скоб из металла с памятью формы.

ВЫВОДЫ

1. Лечение постстернотомного медиастинита, проводимое короткими курсами вакуум-дренирования в комбинации с открытым ведением раны и этапными санациями, достоверно приводит к самому высокому количеству рецидивов раневой инфекции и длительности госпитализации в сравнении с методами проточно-промывного дренирования и вакуум-дренирования по представленному алгоритму.

2. Наиболее объективными критериями прекращения вакуум-дренирования раны являются следующие: макроскопические признаки очищения раны и развитие грануляционной ткани, купирование лихорадки, отрицательные результаты посевов из раны (либо показателе КОЕ $\leq 10^3$), снижение уровня С-реактивного белка плазмы крови в 2 раза и более от исходного значения.

3. Разработанный способ реостеосинтеза грудины с использованием П-образных проволочных швов на прокладках из перфорированных металлических пластин является эффективным в 95,5% случаев у пациентов с асимметричной стернотомией, фрагментациями грудины и выраженной деструкцией костной ткани.

4. Внедрение сформулированного алгоритма лечения постстернотомного медиастинита позволило сократить среднюю длительность госпитализации до 24,2±0,6 суток, а также достоверно снизить частоту рецидивов раневой инфекции на 12,4% в сравнении с группой проточно-промывного дренирования и на 18,9% в сравнении с группой нерегламентированного применения вакуум-дренирования.

ПРАКТИЧЕСКИЕ РЕКОМЕНДАЦИИ

1. До начала активного хирургического лечения постстернотомного медиастинита необходимо отменить прием непрямых антикоагулянтов и антиагрегантов с переводом пациента на прием прямых антикоагулянтов.

2. Лечение постстернотомного медиастинита начинать в максимально ранние сроки после установления диагноза с соблюдением принципа максимальной радикальности при выполнении ревизии раны.

3. Во всех случаях выявления диастаза и нестабильности стернотомного доступа производить полное удаление всех фиксирующих грудину элементов с разведением ее створок. Избегать дотягивания проволок.

4. При наличии технических возможностей лечебного учреждения, ведение раны осуществлять методом вакуум-дренирования по предложенному алгоритму.

5. Контроль активности раневой инфекции осуществлять главным образом ориентируясь на уровень С-реактивного белка плазмы.

6. Выбор способа реостеосинтеза грудины следует осуществлять, исходя из сохранности костной ткани грудины в области межреберных промежутков. При сохранной костной ткани предпочтительно применять скобы из МПФ, при деструкциях костной ткани - П-образный проволочный шов на прокладках из перфорированных металлических пластин (титановой сетки).

7. При выполнении реостеосинтеза втирать в губчатое вещество грудины пасту из Ванкомицина, приготовленную экстемпорально.

8. Закрытие дефекта мягких тканей после вакуум-дренирования предпочтительнее выполнять при помощи местных тканей, избегая применения сложных реконструктивных вмешательств.

Список литературы

1. Абакумов, М.М. Гнойный медиастинит / М.М. Абакумов // Хирургия им. Н.И. Пирогова.—2004.—№ 5.—С.82—85.
2. Акчурин, Р.С. Сахарный диабет и хирургическое лечение ишемической болезни сердца / Р.С. Акчурин, Э.В. Власова, К.В. Мершин // Вестник РАМН.—2012.—№1.—С.14—19.
3. Антонюк, А.В. Вакуум-терапия в комплексном лечении хронических ран: автореф. дис. канд. мед. наук / А.В. Антонюк.—Ярославль, 2007.—21 с.
4. Асатрян, Т.В. Использование фиксаторов с саморегулирующейся компрессией для остеосинтеза грудины при операциях на сердце / Т.В. Асатрян, П.В. Кахкцян, М.Ю. Коллеров, А.А. Ильин // Грудная и сердечно-сосудистая хирургия.—2007.—№ 4.—С.24—28.
5. Базылев, В.В. Профилактика раневой инфекции в кардиохирургии: насколько оправдано местное применение антибиотиков? / В.В. Базылев, О.А. Карпунькин, А.Б. Воеводин [и др.] // Ангиология и сосудистая хирургия.—2015.—№ 2.—С.107—113.
6. Базылев, В.В. Сравнительный анализ результатов применения методики элиминации стернальной инфекции стандартной методики проведения кардиохирургических операций / В.В. Базылев, Е.В. Россейкин, О.А. Карпунькин, А.И. Микуляк // Ангиология и сосудистая хирургия.—2014.—№ 2.—С.134—139.
7. Белов, В.А. Современное состояние проблемы реконструктивных операций на митральном клапане у пациентов с патологией соединительной ткани / В.А. Белов, Э.М. Идов, П.С. Кальной // Кардиология и сердечно-сосудистая хирургия.—2010.—№1.—С.28—31.
8. Белов, В.А. Тактико-технические особенности хирургического лечения острого переднего медиастинита после операций на открытом сердце / В.А. Белов // Патология кровообращения и кардиохирургия.—2005.—№ 2.—С.68—72.

9. Белов, Ю.В. Руководство по сосудистой хирургии с атласом оперативной техники / Ю.В. Белов.—2-е изд., испр. и доп.—М., 2011.—С.315—389.
10. Бокерия, Л.А. Инфекция в кардиохирургии / Л.А. Бокерия, Н.В. Белобородова.—М., 2007.—583 с.
11. Бокерия, Л.А. Итоги научно-исследовательских работ по проблеме сердечно-сосудистой хирургии в 2013 г. / Л.А. Бокерия, Р.Г. Гудкова // Грудная и сердечно-сосудистая хирургия.—2014.—№ 3.—С.28—36.
12. Бокерия, Л.А. Сердечно-сосудистая хирургия - 2012. Болезни и врожденные аномалии системы кровообращения / Л.А. Бокерия, Р.Г. Гудкова.—М., 2013.—210 с.
13. Бокерия, Л.А. Успехи и проблемы российской кардиохирургии / Л.А. Бокерия, И.Н. Ступаков, Р.Г. Гудкова // Здравоохранение.—2012.—№ 4.—С.24—33.
14. Болезни сердца и сосудов. Руководство Европейского общества кардиологов / под ред. А. Джона Кема [и др.]; пер. с англ.—М.: ГЭОТАР – Медиа, 2011.—1480 с.
15. Валыка, Е.Н. Правосторонняя переднебоковая торакотомия и продольная срединная стернотомия. Анализ гнойных осложнений / Е.Н. Валыка, А.В. Сальников, И.Н. Сонькин // Грудная и сердечно-сосудистая хирургия.–2003.—№ 2.—С.46—47.
16. Вишневская, Г.А. Лечение хронического послеоперационного стерномедиастинита / Г.А. Вишневская, Л.А. Блатун, В.В. Головтеев, А.А. Вишневский // Анналы хирургии.—2005.—№ 2.—С.69—74.
17. Вишневский, А.А. Асимметричная стернотомия как фактор риска в развитии послеоперационного стерномедиастинита / А.А. Вишневский, А.А. Печетов, Д.В. Даньков // Грудная и сердечно-сосудистая хирургия.—2012.—№ 2.—С.19—23.
18. Вишневский, А.А. Остеосинтез грудины фиксаторами на основе никелида титана после операций на сердце / А.А. Вишневский, А.Н. Коростелев, В.Г. Кондратьев [и др.] // Хирургия.—2011.—№ 8.—С.4—7.

19. Вишневский, А.А. Реостеосинтез грудины с применением фиксаторов с эффектом памяти формы после срединной стернотомии в условиях хронического стерномедиастинита / А.А. Вишневский, А.А. Печетов, А.А. Головтеев [и др.] // Инфекции в хирургии.—2009.—№ 2.—С.5—9.
20. Высоцкий, А.Г. Особенности хирургического лечения нисходящего медиастинита / А.Г. Высоцкий, Д.О. Ступаченко, Д.В. Вегнер, В.В. Тахтаулов // Вестник неотложной и восстановительной медицины.—2012.—Т. 13, № 2.—С.239—241.
21. Горбунов В.А. Сравнительный анализ результатов хирургического лечения постстернотомного медиастинита у кардиохирургических пациентов / В.А. Горбунов, Р.К. Джорджикия, И.И. Вагизов [и др.] // Казанский медицинский журнал.—2013.—№ 7.—С.826—831.
22. Даньков, Д.В. Торакоментопластика в хирургической реабилитации больных с послеоперационным стерномедиастенитом: автореф. дис. …канд. мед. наук / Д.В. Даньков.—М., 2012.—20 с.
23. Джорджикия, Р.К. Пролонгированное микродренирование в профилактике медиастенита после срединной стернотомии у кардиохирургических больных / Р.К. Джорджикия, И.В. Билалов, Г.И. Харитонов // Казанский медицинский журнал.—2005.—№ 3.—С.205—207.
24. Доброквашин, С.В. Хирургическое лечение больных с острым медиастенитом / С.В. Доброквашин, П.Н. Сысоев, С.Л. Демьянов // Практическая медицина.—2014.—№ 5.—С.47—49.
25. Доронина, Л.П. Применение вакуум-терапии у больных с синдромом диабетической стопы / Л.П. Доронина, А.Ю. Токмакова // Сахарный диабет.—2009.—№ 1.—С.67—70.
26. Дюжиков, А.А. Сравнительная эффективность различных методов остеосинтеза грудины после аортокоронарного шунтирования у больных ишемической болезнью сердца на фоне избыточной массы тела / А.А. Дюжиков, А. А. Карташов // Кардиология и сердечно-сосудистая хирургия.—2013.—№ 5.—С.38—41.

27. Дюжиков, А.А. Эффективность методов остеосинтеза грудины после аортокоронарного шунтирования у больных ишемической болезнью сердца на фоне ожирения / А.А. Дюжиков, А.А. Карташов // Московский хирургический журнал.—2013.—№ 2.—С.32—37.
28. Зайцева, Е.Л. Вакуум-терапия в лечении хронических ран / Е.Л. Зайцева, А.Ю. Токмакова // Сахарный диабет.—2012.—№ 3.—С.45—49.
29. Зорькин, А.А. Медиастинит: этиология, патогенез, клиника, диагностика и лечение / А.А. Зорькин, М.Ю. Ларионов, В.А. Тулупов / Алтайский государственный медицинский университет.—URL:http://www.abolmed.ru/img/mediastinitis
30. Касатов, А.В. Выбор хирургической тактики при несостоятельности грудины и послеоперационном стерномедиастините после коронарного шунитирования / А.В. Касатов, В.А. Кашин, В.Г. Петров [и др.] // Бюллетень НЦССХ им. А.Н. Бакулева РАМН.—2007.—№ 1.—С.24—27.
31. Касатов, А.В. Опыт применения рестабилизации грудины с двухлоскутной оментопластикой по K. Yoshida в лечении послеоперацилонного стерномедиастинита / А.В. Касатов, И.Н. Щеткина, В.А. Кашин [и др.] // Бюллетень НЦССХ им. А.Н. Бакулева РАМН.—2007.—№ 1.—С.28—31.
32. Керен, М.А. Результаты аортокоронарного шунтирования у больных с многососудистым поражением коронарных артерий и сахарным диабетом / М.А. Керен, И.Ю. Сигаев, Р.Р. Ярбеков [и др.] // Грудная и сердечно-сосудистая хирургия.—2015.—№ 2.—С.16—21.
33. Козлов, Ю.А. Вкуумная терапия ран у детей / Ю.А. Козлов, В.А. Новожилов // Российский вестник детской хирургии, анестезиологии и реаниматологии.—2014.—№ 3.—С.71—75.
34. Кондрашов, К.В. Возможности и результаты коронарного шунтирования без искусственного кровообращения при многососудистом поражении коронарных артерий / К.В. Кондрашов, Е.А. Гричук, Д.В. Бойкачев, Э.М. Идов // Кардиология и сердечно-сосудистая хирургия.—2009.—Т. 2, № 3.—С.30—35.

35. Коновалова, О.Г. Использование вакуум-терапии при лечении гнойных ран / О.Г. Коновалова, Е.В. Размахнин, С.Л. Лобанов, В.А. Шангин // Медицинские технологии и оборудование: тез. докл. Всерос. науч.-практ .конф.—Чита, 2014.—С.31—33.
36. Корымасов, Е.А. Стратегия и тактика хирургического лечения инфекционных осложнений после срединной стернотомии / Е.А. Корымасов, С.Ю. Пушкин, А.С. Бенян, М.А. Медведчиков-Ардия // Раны и раневые инфекции журнал им. проф. Б.М. Костюченка. — 2015. — Т. 2, №4. — С.15—25.
37. Кохан, Е.П. Варианты хирургического лечения медиастинита после кардиохирургических операций / Е.П. Кохан, А.С. Александров // Кардиология и сердечно-сосудистая хирургия.—2012.—№ 4.—С.97—102.
38. Кохан, Е.П. Послеоперационные медиастиниты. Диагностика и лечение / Е.П. Кохан, А.С. Александров // Хирургия.—2011.—№ 9.—С.22—26.
39. Кохан, Е.П. Послеоперационные раневые осложнения в кардиохирургии / Е.П. Кохан, А.С. Александров, И.Н. Шандуренко, Е.В. Кохан // Ангиология и сосудистая хирургия.—2014.—Т. 20, № 1.—С.148—153.
40. Кудряшов, В.В. Остеосинтез грудины после аортокоронарного шунтирования / В.В. Кудряшов, В.В. Плечев, Р.И. Ижбульдин, В.М. Юнусов // Медицинский вестник Башкортостана.—2013.—№ 6.—С.65—67.
41. Куражов, А.П. ОФЭКТ и ОФЭКТ/КТ с^{99m} Тс-МИБИ в диагностике остеомиелита грудины у больных после стернотомии / А.П. Куражов, В.Д. Завадский, М.А. Зоркальцев [и др.] // Медицинская визуализация.—2015.—№ 1.—С.75—82.
42. Ларичев, А.Б. Вакуум-терапия в комплексном лечении гнойных ран / А.Б. Ларичев, А.В. Антонюк, В.С. Кузьмин // Хирургия.—2008.—№ 6.—С.22—26.
43. Назарян, К.Э. Хирургическая профилактика осложнений срединной стернотомии после операций на сердце: автореф. дис. … канд. мед. наук / К.Э. Назарян.—М., 2012.—21 с.

44. Оболенский, В.Н. Вакуум-терапия в лечении ран и раневой инфекции / В.Н. Оболенский, А.Ю. Семенистый, В.Г. Никитин, Д.В. Сычёв // Русский медицинский журнал.—2010.—№ 17.—С.1064—1072.
45. Оболенский, В.Н. Новые возможности лечения ран отрицательным давлением / В.Н. Оболенский, В.Г. Никитин, А.А. Ермолов // Хирургия и травматология.—2014.—№ 5.—С.25—30.
46. Овакимян, А.Г. Факторы риска развития инфекционных осложнений в области хирургического вмешательства в период пребывания в стационаре и после выписки из него у пациентов с коронарным шунтированием на работающем сердце / А.Г. Овакимян, С.Ф. Казарян, М.П. Шатахян [и др.] // Грудная и сердечно-сосудистая хирургия.—2009.—№ 3.—С.32—35.
47. Островский, Ю.П. Хирургия сердца / Ю.П. Островский.—М.: Мед. лит., 2007.—576 с.
48. Печетов, А.А. Методы соединения грудины различными материалами после срединной стернотомии : автореф. дис. ... канд. мед. наук / А.А. Печетов.—М., 2010.—28 с.
49. Пласкин, С.А. Варианты хирургической тактики при медиастинитах различной этиологии / С.А. Пласкин // Научно-медицинский вестник центрального Черноземья.—2007.—№ 30.—С.35—37.
50. Плечев, В.В. К вопросу о профилактике несостоятельности грудины после аортокоронарного шунтирования у больных с ишемической кардиомиопатией / В.В. Плечев, Р.И. Ижбульдин, В.В. Кудряшов // Хирург.—2012.—№ 2.—С.22—26.
51. Попов, Д.А. Послеоперационные инфекционные осложнения в кардиохирургии: частота развития, факторы риска, этиология, особенности патогенеза, оптимизация диагностики / Д. А. Попов // Анналы хирургии.—2011.—№ 5.—С.10—14.
52. Порханов, В.А. Клинические рекомендации по хирургическому лечению больных послеоперационным медиастинитом и остеомиелитом грудины и

ребер / В.А. Порханов, В.А. Кубышкин, В.Д. Паршин [и др.].—Краснодар, Москва, 2014.—26 с.

53. Потемкин, А.В. Особенности комплексной диагностики и хирургической тактики в лечении послеоперационного стерномедиастинита / А.В. Потемкин, В.Э. Цейликман, А.И. Синицкий // Гений ортопедии.—2011.—№ 4.—С.67—70.
54. Сажин, А.В. Лечение гнойных осложнений, возникающих на фоне постоянной электрокардиостимуляции / А.В. Сажин, А.Е. Тягунов, М.В. Мурман // Грудная и сердечно-сосудистая хирургия.—2012.—№ 1.—С.31—37.
55. Свиридов, Н.В. Вакуум-терапия в лечении послеоперационных ран у больных сахарным диабетом / Н.В. Свиридов, С.Г. Карабак, А.Е. Голодников, О.О. Маметьев // Вестник неотложной и восстановительной медицины.—2014.—№ 1.—С.100.
56. Семенов, Г.М. Хирургический шов / Г.М.Семенов, В.Л. Петришин, М.В. Ковшова.—СПб., 2001.—56 с.
57. Силаев, А.А. Остеосинтез грудины с помощью пластиковых лигатур / А.А. Силаев, А.Э. Кандауров, Е.В. Зорин [и др.] // Кардиология и сердечно-сосудистая хирургия.—2014.—№ 5.—С.85—87.
58. Скопин, И.И. Новый метод: использование фиксаторов с саморегулирующейся компрессией при остеосинтезе по поводу послеоперационного диастаза грудины / И.И. Скопин, П.В. Кахкцян, Т.В. Асатрян, О.А. Быстрых // Грудная и сердечно-сосудистая хирургия.—2006.—№ 6.—С.71—72.
59. Слесаренко, С.С. Медиастинит / С.С. Слесаренко, В.В. Агапов, В.А. Прелатов.—М.: ИД Медпрактика-М, 2005.—200 с.
60. Спринджук, М.В. Нестабильность грудины после операций на открытом сердце / М.В. Спринджук, И.М. Лаптева, И.Э. Адзерихо, А.В. Дергачев // Грудная и сердечно-сосудистая хирургия.—2008.—№ 5.—С.65—70.
61. Ужахов, И.Р.Наш опыт хирургического лечения больных с аневризмой восходящего отдела аорты / И.Р. Ужахов, Ю.А. Шнейдер, Г.Н. Горбунов // Вестник Северо-Западного государственного медицинского университета им. И.И. Мечникова.—2013.—Т. 5, № 3.—С.38—44.

62. Фогт, П.Р. Элиминация стернальной инфекции в кардиохирургии: метод. рекомендации / П.Р. Фогт, Г.Г. Хубулава, С.П. Марченко.—СПб.: ООО «Б. Браун Медикал», 2012.—С.12—18.
63. Хикматов, А.А. Клиника и лечение медиастинитов после коррекции врожденных пороков на «открытом» сердце / А.А. Хикматов, Д.С. Гулямов, М.М. Махмудов [и др.] // Вестник хирургии им. И.И. Грекова.—2002.—№ 2.—С.86—89.
64. Хубулава, Г.Г. Патофизиологические механизмы и факторы риска развития стернальной инфекции в кардиохирургии / Г.Г. Хубулава, Н.Н. Шихвердиев, А.Б. Наумов [и др.] // Вестник Российской военно-медицинской академии.—2013.—№ 1.—С.174—179.
65. Чарышкин, А.Л. Ближайшие и отдаленные результаты у больных после срединной стернотомии / А.Л. Чарышкин, А.Н. Юдин // Современные проблемы науки и образования.—2014.—№ 6.—URL: http://www.science-education.ru/
66. Чарышкин, А.Л. Обезболивание и профилактика воспалительных осложнений у больных после срединной стернотомии / А.Л. Чарышкин, А.Н. Юдин // Грудная и сердечно-сосудистая хирургия.—2014.—№ 6.—С.28—33.
67. Чарышкин, А.Л. Пути решения проблемы гнойно-воспалительных осложнений срединной стернотомии / А.Л. Чарышкин, А.Н. Юдин // Ульяновский медико-биологический журнал.—2015.—№ 2.—С.48—56.
68. Чарчян, Э.Р. Остеосинтез грудины нитиноловыми скобами после операций на сердце и магистральных сосудах как метод профилактики послеоперационных осложнений / Э.Р. Чарчян, А.Б. Степаненко, А.П. Генс[и др.] // Патология кровообращения и кардиохирургия.—2014.—№ 2.—С.32—36.
69. Чикинев, Ю.В. Результаты лечения пациентов с острым медиастинитом различной этиологии / Ю.В. Чикинев, Е.А. Дробязгин, Т.С. Колесникова [и др.] // Медицина и образование в Сибири.—2013.—№ 3.—С.33.
70. Шандаков, П.И. Анализ риска развития инфекционно-гнойных осложнений после оперативного лечения у пациентов с заболеваниями сердечно-

сосудистой системы / П.И. Шандаков, Д.Б. Андреев, Р.В. Нетбай[и др.] // Проблемы и перспективы диагностики, лечения, профилактики сердечно-сосудистых заболеваний: материалы IV регион. науч.-практ. конф.—2011.—С.97—98.

71. Шведова, М.В. Опыт хирургического лечения глубоких послеоперационных осложнений срединной стернотомии / М.В. Шведова, Г.Ц. Дамбаев, А.Н. Вусик, В.М. Гуляев // Казанский медицинский журнал.—2014.—№ 6.—С.811—816.
72. Шонбин, А.Н. Медиастинит после кардиохирургических операций / А.Н. Шобнин, Д.О. Быстров, А.С. Заволожин [и др.] // Анналы хирургии.—2012.—№ 4.—С.56—60.
73. Эльбала, Ф.Б. Хирургическое лечение медиастинитов после операций на открытом сердце / Ф.Б. Эльбала, В.И.Скорняков // Медицинский журнал.—2006.—№ 1.—С.103—104.
74. Ярбеков, Р.Р. Реваскуляризация миокарда у больных с сахарным диабетом: ЧКВ или АКШ – что предпочесть? / Р.Р. Ярбеков, И.Ю. Сигаев // Грудная и сердечно-сосудистая хирургия.—2015.—№ 1.—С.4—10.
75. Abboud, C.S. Risk factors for mediastinitis after cardiac surgeiy / C.S. Abboud, S.B. Wey, V.T. Baltar // Ann. Thorac. Surg.—2004.—Vol. 77, № 2.—P.676—683.
76. Abid, Q. Sternal dehiscence after cardiac surgery and ACE inhibitors [correction of ACE type 1 inhibition] / Q. Abid, S.R. Podila, S. Kendall // Eur. J. Cardiothorac. Surg.–2001.—Vol. 20, № 1.—P.203—204.
77. Abu-Omar, Y. Letter to the editor. Right ventricular rupture during use of high-pressure suction drainage in the management of poststernotomy mediastinitis / Y. Abu-Omar, M.J. Naik, P.A. Catarino, C. Ratnatunga // Ann Thorac Surg.—2003.—Vol. 76.—P.974.
78. Agarwal, J.P. Vacuum-assisted closure for sterna wounds: a first-line therapeutic management approach / J.P. Agarwal, L.C. Wu [et al.] // Plast. Reconstr. Surg.—2005.—Vol. 116.—P.1035—1040.

79. Agrifoglio, M. Double vs single internal thoracic artery harvesting in diabetic patients: role in perioperative infection rate / M. Agrifoglio [et al.] // J. Cardiothorac. Surg.—2008.—Vol. 3.—P.35.
80. Argenda, L.C. Vacuum-assisted closure: a new method for wound control and treatment: clinical experience / L.C. Argenda, M.J. Morykwas // Ann Plast Surg.—1997.—Vol. 38, № 6.—P.563—576.
81. Ariyaratnam, P. Risk factors and mortality associated with deep sternal wound infections following coronary bypass surgery with or without concomitant procedures in a UK population: a basis for a new risk model? / P. Ariyaratnam, M. Bland, M. Loubani // Interactive CardioVascular and Thoracic. Surgery.—2010.—№ 11.—P.543—546.
82. Athanassiadi, K.A. Infections of the mediastinum / K.A. Athanassiadi // Thorac Surg Clin.—2009.—Vol. 19, № 1.—P.37—45.
83. Atkins, B.Z. Does negative pressure wound therapy have a role in preventing poststernotomywound complications? / B.Z. Atkins, M.K. Wooten, J. Kistler [et al.] // Surg Innov.—2009.—Vol. 16, № 2.—P.140—146.
84. Bapat, V. Experience with Vacuum-assisted closure of sternal wound infections following cardiac surgery and evaluation of chronic complications associated with its use / V. Bapat, N. El-Muttardi, C. Young [et al.] // J Card Surg.—2008.—Vol. 23, № 3.—P.227—233.
85. Baraboutis, I. Poststernotomy sternal osteomyelitis and mediastinitis by Trichosporonasahii: a rare occurrence with a grave prognosis / I. Baraboutis, E. Belesiotou, E. Platsouka [et al.] // Mycoses.—2010.—Vol. 53, № 3.—P.272—274.
86. Berdajs, D.A. Delayed primary versus late secondary woundclosure in the treatment of postsurgical sternum osteomyelitis / D.A. Berdajs, A. Trampuz, E. Ferrari [et al.] // Interact Cardiovasc Thorac Surg.—2011.—Vol. 12, № 6.—P.914—918.
87. Bilal, M.S. Cardiac reoperation in a patient who previously underwent omentoplasty for postoperative mediastinitis: a case report / M.S. Bilal [et al.] // J. Cardiothorac. Surg.—2011.—Vol. 24.—P.6—35.

88. Brancaccio, G. Use of intermittent high negative pressurevacuum-assisted closure for pediatric poststernotomymediastinitis / G. Brancaccio, S. Filippelli, V. Affinito, RM. Di Donato// J Cardiovasc Med (Hagerstown).—2010.—Vol. 30.—P.56—58.
89. Catarino, P.A. High-pressure suction drainage via a polyurethane foam in the management of poststernotomy mediastinitis / P.A. Catarino, M.H. Chamberlain, N.C. Wright [et al.] // Ann Thorac Surg.—2000.—Vol. 70, № 6.—P.1891—1895.
90. Ceresa, F. Complicated sternal dehiscence treated with the Strasbourg thoracic osteosyntheses system (STRATOS) and the transposition of greater omentum: a case report / F. Ceresa, G. Casablanca, F. Patane // J. Cardiothorac. Surg.—2010.— № 5.—P.53.
91. Chang, E.I. Chest wall reconstruction for sternal dehiscence after open heart surgery / E.I. Chang, J.H. Festekjian, T.A. Miller [et al.] // Ann Plast Surg.—2013.—Vol. 71, № 1.—P.84—87.
92. Charyshkin, A.L. The results of treatment of patients after median sternotomy / A.L. Charyshkin, A.N. Yudin // Life Science J.—2014.—Vol. 11, № 11.—P.342—345.
93. Chen, S.Z. Effects of vacuum-assisted closure on wound microcirculation: an experimental study / S.Z. Chen, J. Li, X.Y. Li, L.S. Xu // Asian J Surg.—2005.—Vol. 28.—P.211—217.
94. Chenyang, D. Bilateral internal mammary artery grafting and risk of sterna wound infection: evidence from observational studies / D. Chenyang, L. Zhe[in, Z. Hongsheng [et al.] // Ann. Thorac. Surg.—2013.—Vol. 95.—P.1938—1945.
95. Cowan, K.N. Vacuum-assistedwound closure of deep sternal infections in high-risk patients aftercardiac surgery / K.N. Cowan, L. Teague, S.C. Sue, J.L.Mahoney // Ann. Thorac. Surg.—2005.—Vol. 80.—P.2205—2212.
96. Dale, W. Clinical practice guidelines for antimicrobial prophylaxis in surgery / W. Dale, E. Bratzler, PatchenDellimger [et al.] // Am. J. Health-Syst. Pharm.—2013.—Vol. 70.—P.195—283.
97. Dalfino, L. Haemodynamic goal-directed therapy and postoperative infections: earlier is better. a systematic review and meta-analysis / L. Dalfino [et al.] // Critical care.—2011.—Vol. 15, Issue 3.—P.154.

98. De Feo, M. Is post-sternotomymediastinitis still devastating after the advent of negative-pressure wound therapy? / M. De Feo, A. Della Corte, M. Vicchio [et al.] // Tex Heart Inst J.—2011.—Vol. 38.—P.375—380.

99. De Franzo, A.J. The use of vacuum-assisted closure therapy for the treatment of lower extremity wounds with exposed bone / A.J. DeFranzo, L.C. Argenta, M.W. Marks [et al.] // Plast. Reconstr. Surg.—2001.—Vol. 108, № 5.—C.1184—1191.

100. De Paulis, R. The effect of bilateral Internal thoracic artery harvesting on superficial and deep sternal infection: The role skeletonization / R. de Paulis, S. de Notaris, R. Scaffa [et al.] // J. Thorac. Cardiovasc. Surg.—2005.—Vol. 129.—P.536—543.

101. Deschka, H. Suction-irrigation drainage: an underestimated therapeutic option for surgical treatment of deep sternal wound infections / H. Deschka, S. Erler, L. El-Ayoubi [et al.] // Interact CardioVasc Thorac Surg.—2013.—Vol. 10.—P.193—195.

102. Deu-Martín, M. Mortality risk factors in descending necrotizing mediastinitis / M. Deu-Martín, M. Saez-Barba, I López San // Arch. Bronconeumol.—2010.—Vol. 46, № 4.—P.182—187.

103. Dohi, S. Vacuum-assisted closure with a portable system for treatment of poststernotomymediastinitis / S. Dohi, H. Inaba, K. Tanbara [et al.] // Gen Thorac Cardiovasc Surg.—2010.—Vol. 58, № 8.—P.415—419.

104. Dohmen, P.M. Invited commentary on the paper entitled 'methicillin-resistant Staphylococcus aureus infection: an independent risk factor for mortality in patients with poststernotomymediastinitis' / PM. Dohmen // Med Princ Pract.—2014.—Vol. 23, № 6.—P.524—525.

105. Domkowski, P.W. Evaluation of vacuum-assisted closure in the treatment of poststernotomymediastinitis / P.W. Domkowski, M.L. Smith, D.L. Gonyon [et al.] // J Thorac Cardiovasc Surg.—2003.—Vol. 126, № 2.—P.386—390.

106. Doss, M. Vacuum-assisted suctiondrainage versus conventional treatment in the management of poststernotomyosteomyelitis / M. Doss, S. Martens, J.P. Wood [et al.] // Eur. J. Cardiothorac. Surg.—2002.—Vol. 22.—P.934—938.

107. El Oakley, R.M. Postoperative mediastinitis: classification and management / R.M. El Oakley, J.E. Wright // Ann Thorac Surg.—1996.—Vol. 61.—P.1030—1036.

108. Ennker, I.C. In search of a standardized treatment for poststernotomymediastinitis / I.C. Ennker, A.K. Bär, I. Florath [et al.] // Thorac Cardiovasc Surg.—2011.—Vol. 59, № 1.—P.15—20.

109. Ennker, I.C. Management of sterno-mediastinitis / I.C. Ennker, J.C. Ennker // HSR ProcIntensiv Care CardiovaskAnesth.—2012.—№ 4.—P.233—241.

110. Ennker, I.C. Surgical debridement, vacuumtherapy and pectoralisplasty in poststernotomymediastinitis / I.C. Ennker, D. Pietrowski, L. Vöhringer [et al.] // J Plast Reconstr Aesthet Surg.—2009.—Vol. 62, № 11.—P.1479—1483.

111. Ennker, I.C. The concept of negative pressure wound therapy (NPWT) after poststernotomymediastinitis - a single center experience with 54 patients / I.C. Ennker, A. Malkoc, D. Pietrowski [et al.] // J Cardiothorac Surg.—2009.—Vol. 12.—P.4—5.

112. Expert Working Group. World Union of Wound Healing Societies' Initiative. Vacuum assisted closure: recommendationsfor use // A consensus document. Int. Wound J.—2008.—Vol. 10.—URL: http://www.woundsinternational.com/

113. Fleck, T.A Conclusion from the first 125 patients treated with the vacuum assisted closure system for postoperative sternal wound infection / T. Fleck, R. Moidl, P. Giovanoli [et al.] // Interact CardiovascThorac Surg.—2006.—Vol. 5, № 2.—P.145—248.

114. Fleck, T.M. Letter to the Editor (Reply). Right ventricular rupture during use of high-pressure suction drainage in the managment of poststernotomymediastinitis / T.M. Fleck, M. Grabenwoger // Ann Thorac Surg.—2003.—Vol. 76.—P.975.

115. Fleischmann, W. Vacuum sealing: indication. Technique and results / W. Fleischmann, U. Becker, M. Bischoff, H. Hoekstra // European Jornal of Orthopaedic Surgery and Traumatilogy.—1995.—№ 5.—P.37—40.

116. Franco Sergio, A.M. Use of steel bands in sternotomy closure: implications in high-risk cardiac surgical population / A.M. Franco Sergio, H.M. Atehortua // Interact Cardio Vasc Thorac Surg.—2009.—№ 8.—P.200—205.

117. Fuchs, U. Clinicaloutcome of patients with deep sternal wound infection managedby vacuum-assistedclosure compared to conventionaltherapy with open packing: a retrospective analysis / U. Fuchs, A .Zittermann, B. Stuettgen [et al.] // Ann. Thorac. Surg.—2005.—Vol. 79.—P.526—531.

118. Godbole, G. Use of gentamicin-collagen sponges in closure of sterna wounds in cardiothoracic surgery to reduce wound infections / G. Godbole, V. Rai, S. Kolvekar [et al.] // Interact. Cardiovasc. Thorac. Surg.—2012.—Vol. 14.—P.390—394.

119. Gorlitzer, M. Prevention of sternal wound complications aftersternotomy: results of a large prospective randomized multicentre trial / M. Gorlitzer, F. Wagner, S. Pfeiffer [et al.] // Interact Cardiovasc Thorac Surg.—2013.—Vol. 17, № 3.—P.515—522.

120. Gousseff, M. The systemic capillary leak syndrome: a case series of 28 patients from a European registry / M. Gousseff, L. Arnaud, M. Lambert [et al.] // Ann. Intern. Med.—2011.—Vol. 154.—P.464.

121. Graf, K. Economic aspects of deep sterna wound infections / K. Graf, E. Ott, R.P. Vonberg [et al.] // Eur J Cardiothorac. Surg.—2010.—Vol. 37, № 4.—P.893—896.

122. Grauhan, O. Cyanoacrylate-sealed Donati suture for wound closure aftercardiac surgery in obese patients / O. Grauhan, A. Navasardyan, M. Hofmann [et al.] // Interact Cardiovasc Thorac Surg.—2010.—Vol. 11, № 6.—P.763—767.

123. Grauhan, O. Effect of surgical incision management on wound infections in a poststernotomy patient population / O. Grauhan, A. Navasardyan, B. Tutkun [et al.] // Int Wound J.—2014.—Vol. 11, Suppl. 1.—P.6—9.

124. Guardia, C.M.T. Nosocomial infections in pediatric patients following cardiac surgery / C.M.T. Guardia, G.I. Jordan, A.M. Urrea // An. Pediatr. (Barc.).—2008.—Vol. 69.—P.34—38.

125. Gucu, A. Nitinol thermoreactiveclips for secondary sternal closure in cases of noninfectivesternal dehiscence / A. Gucu, F. Toktas, C. Eris [et al.] // Tex. Heart. Inst. J.—2012.—Vol. 39, № 4.—P.513—516.

126. Gulbahar, G. A comparison of epidural and paravertebral catheterization techniques in post-thoracotomy pain management / G. Gulbahar, B. Kocer, S.N. Muratli [et al.] // Eur J Cardiothorac Surg.—2010.—Vol. 37.—P.567—472.

127. Gustafsson, R. C-reactive protein level guided vacuum-assisted closure therapy in patients with deep sternal wound infection / R. Gustafsson, P. Johnsson, L. Algotsson [et al.] // J Thorac Cardiovasc Surg.—2002.—Vol. 123.—P.895—900.

128. Gustafsson, R. Deep sternal woundinfection: a sternal-sparing technique with vacuum-assisted closuretherapy / R. Gustafsson, J. Sjogren, R. Ingemansson // Ann. Thorac. Surg.—2003.—Vol. 76.—P.2048—2053.

129. Gustafsson, R. Vacuum-assisted closure of the sternotomywound: respiratory mechanics and ventilation / R Gustafsson, J Sjögren, M Malmsjö [et al.] // Plast Reconstr Surg.—2006.—Vol. 117, № 4.—P.1167—1176.

130. Hajjar, L.A. Transfusion requirements after cardiac surgery: the TRACS randomized controlled trial / L.A. Hajjar, J.L. Vincent, F.R. Galas [et al.] // JAMA.—2010.—Vol. 304.—P.1559.

131. Hasegawa, J. An analysis of clinical risk factors of deep neck infection / J. Hasegawa, H. Hidaka, M. Tateda // Auris Nasus Larynx.—2011.—№ 3.—P.101—107.

132. Hosseinrezaei, H. Incidence and risk factors of sternal wound infection at site of incision after open-heart surgery / H. Hosseinrezaei, H. Rafiei, M. Amiri // J. Wound. Care.—2012.—Vol. 21, № 8.—P.408—411.

133. Hountis, P. The hanumansyndrome and the greater omentum’s transposition for themanagement of mediastinitis/ P. Hountis, M. Chountis, K. Hatziveis [et al.] // Offic. J. Balkan MilitaryMed. Commit.—2012.—Vol. 15, № 4.—P.289—297/

134. Immer, F.F. Deep sterna wound infection after cardiac surgery: modality of treatment and outcome / F.F. Immer, M. Durrer, K.S. Muhlemann [et al.] // Ann Thorac Surg.—2005.—Vol. 80.P.957—961.

135. Ioanna Lila Are there independent predisposing factors for postoperative infections following open heart surgery? / Ioanna Lila, Stamatina Levidiotou, Anastasios Petrou [et al.] // J. Cardiothoracic Surgery.—2011.—№ 6.—P.151.

136. Jang, Y.J. Immediate debridement and reconstruction with a pectoralis major muscle flap for poststernotomymediastinitis / Y.J. Jang, M.C. Park, D.H. Park [et al.] // Arch Plast Surg.—2012.—Vol. 39, № 1.—P.36—41.

137. John, M.C. Risk factors for surgical site infection after cardiac surgery in children / M.C. John // Ann. Thorac. Surg.—2010.—Vol. 89.—P.1833—1842.

138. Jutley, R. Preliminary evaluation of the Sternum Screw: A novel method for improved sternal closure to prevent dehiscence / R. Jutley, D. Shepherd, D. Hukins [et al.] // Cardiovasc. Surg.—2003.—№ 11.—P.85—89.

139. Kagen, J. Risk factors for mediastinitis following median sternotomy in children / J. Kagen, E. Lautenbach, W.B. Bclker [et al.] // Pediatr. Infect. Dis. J.—2007.—Vol. 26.—P.613—618.

140. Karian, L. Sternal wound reconstruction with omental flap for poststernotomymediastinitis / L. Karian, M. Granick // Eplasty.—2013.—Vol. 13, № 2.—P.33—37.

141. Kaye, A.E. Sternal wound reconstruction: management in different cardiac populations / A.E. Kaye, A.J. Kaye, B. Pahk [et al.] // Ann Plast Surg.—2010.—Vol. 64, № 5.—P.658—666.

142. Krabatsch, T. Poststernotomymediastinitis treated by transposition of the greater omentum / T. Krabatsch, R. Krabatsch // J Card Surg.—1995.— № 10.—P.637—643.

143. Lemaignen, A. Sternal wound infection aftercardiac surgery: incidence and risk factors according to clinical presentation / A. Lemaignen, G. Birgand, W. Ghodhbane [et al.] // Clin Microbiol Infect.—2015.—Vol. 21, № 7.—P.674—677.

144. Leung, S. Preoperative hospital length of stay as a modifiable risk factor for mediastinitis after cardiac surgery / S. Leung, W. Sang [et al.] // J. Cardiothorac. Surg.—2013.—№.—P.45.

145. Levin, L.S. An innovative approach for sterna closure / L.S. Levin, A.S. Miller, A.H. Gajjar [et al.] // Ann. Thorac Surg.—2010.—Vol. 89.—P.1995—1999.

146. Long, C.B. Postoperative mediastinitis in children: epidemiology, microbiology and risk factors for Gram-negative pathogens / C.B. Long, S.S. Shah, E. Lautenbach [et al.] // The Pediatric Infectious Disease J.—2005.—Vol. 24.—P.315—319.

147. Lu, J.C. Risk factors for sternal wound infection and mid-term survival fillowing coronary artery bypass surgery / J. Lu, A.D. Grayson, P. Jha [et al.] // Eur J Cardiothorac Surg.—2003.—Vol. 23.—P.943—949.

148. Lucas, H.A. Sternotomy and crutches / H.A. Lucas, Sanders [et al.] // CardioVasc. Thorac Surg.—2011.—Vol.13.—P.237—239.

149. Luckra, H Vacuum-assisted closure as a treatment modality for infections after cardiac surgery / H. Luckraz, F. Murphy, S. Bryant [et al.] // J Thorac Cardiovasc Surg.—2003.—Vol. 125, № 2.—P.301—305.

150. Luckraz, H. Vacuum-assisted closure as a treatment modality for infections after cardiac surgery / H Luckraz, F Murphy, S Bryant [et al.] // J Thorac Cardiovasc Surg.—2003.—Vol. 125.—P.301—305.

151. Malmsjö, M. Effects on heart pumping function when using foam and gauze for negative pressure wound therapy of sternotomy wounds / M. Malmsjö, S. Lindstedt, R. Ingemansson // J Cardiothorac Surg.—2011.—Vol. 13, № 1.—P.6—9.

152. Malmsjö, M. Mechanisms governing the effects of vacuum-assisted closure in cardiac surgery / M. Malmsjö, R. Ingemansson, J. Sjögren // Plast Reconstr Surg.—2007.—Vol. 120, № 5.P.1266—1275.

153. Matros, E. Reduction in incidence of deep sternal wound infections: random or real? / E. Matros, S.F. Arankc, L.R. Bayer [et al.] // J. Thorac. Cardiovasc. Surg.—2010.—Vol. 139.—P.680—686.

154. Meeks, M.D. Poststernotomymediastinitis and the role of broken steel wires: retrospective study / M.D. Meeks, P.W. Lozekoot, S.E. Verstraeten [et al.] // Innovations (Phila).—2013.—№ 8.P.219—224.

155. Meyhoff, C.S. Effect of high perioperative oxygen fraction on surgical site infection and pulmonary complications after abdominal surgery: the PROXI

randomized clinical trial / C.S. Meyhoff, J. Wettersleu, L.N. Jorgensen [et al.] // JAMA.—2009.—Vol. 302.—P.1543—1545.

156. Michalopoulos, A.F. Characteristics and predictors of mocrobiologically documented nosocomial infections after cardiac surgery / A.F. Michalopoulos, S. Geroulanos, E.S. Rosnarakis, E.F. Matthew // Eur. J. Cardiothorac. Surg.—2006.—Vol. 29.—P.456—460.

157. Mokhtari, A. Sternal stability at different negative pressures during vacuum-assisted closuretherapy / A. Mokhtari, R. Petzina, L. Gustafsson [et al.] // Ann Thorac Surg.—2006.—Vol. 82, A.F. 3.—P.1063—1067.

158. Morisaki, A. Evaluation of risk factors for hospitalmortality and current treatment for poststernotomymediastinitis / A. Morisaki, M. Hosono, Y. Sasaki [et al.] // Gen. Thoracic. Cardiovasc. Surg.—2011.—Vol. 59, A.F. 4.—P.261—267.

159. Morykwas, M.J. Effects of varying levels of subatmospheric pressure on the rate of granulation tissue formation in experimental wounds in swine / M.J. Morykwas, B.J. Faler, D.J. Pearce [et al.]/ / Ann Plast Surg.—2001.—Vol. 47.—P.547—551.

160. Narang, S. Sternal weave in high-risk patients to prevent noninfective sternal dehiscence / S. Narang, A. Banergee, D.K. Satsangi, M.A. Geelani // Asian Cardiov. Thorac. Ann.—2009.—Vol. 17.—P.167.

161. Negri, A. Prospective evaluation of a new sternal closure method with thermoreactive clips / A. Negri, J. Manfredi, A. Terrini [et al.] // Eur J Cardiothorac Surg.–2002.—Vol. 22, № 4.P.571—575.

162. Nguyen, D.T. Chest wall reconstruction of severe mediastinitis with intercostal artery-based pedicled vertical rectus abdominis muscle flap with oblique-designed skin pedicle / D.T. Nguyen, M. Aoki, H. Hyakusoku, R. Ogawa // Ann Plast Surg.—2011.—Vol. 67, № 3.—P.269—271.

163. Nina, V.J. Reconstruction of the chest wall with external metal brace: alternative technique in poststernotomymediastinitis / V.J. Nina, M.A. Assef, R.R. Rodrigues [et al.] // Rev Bras Cir Cardiovasc.—2008.—Vol. 23, № 4.—P.507—511.

164. Petzina, R. Effect of vacuum-assisted closure on blood flow in the peristernal thoracic wall after internal mammary artery harvesting / R. Petzina, L. Gustafsson, A. Mokhtari [et al.] // Eur J Cardiothorac Surg.—2006.—Vol. 30, № 1.—P.85—89.

165. Petzina, R. Major complications during negative pressure wound therapy in poststernotomymediastinitis after cardiac surgery / R. Petzina, M. Malmsjö, C. Stamm, R. Hetzer // J Thorac Cardiovasc Surg.—2010.—Vol. 140, № 5.—P.1133—1136.

166. Petzina, R. Negative pressure wound therapy for post-sternotomymediastinitis reduces mortality rate and sternal reinfection rate compared to conventional treatment / R. Petzina, J. Hoffmann, A. Navasardyan [et al.] // Eur. J. Cardiothorac. Surg.—2010.—Vol. 38.—P.110.

167. Petzina, R. Topical negative pressuretherapy of a sternotomywound increases sternal fluid content but does not affect internal thoracic artery blood flow: assessment using magnetic resonance imaging / R. Petzina, M. Ugander, L. Gustafsson [et al.] // J Thorac Cardiovasc Surg.—2008.—Vol. 135, № 5.—P.1007—1013.

168. Pryor, K.O. Surgical site infection and the routine use of perioperative hyperoxia in a general surgical population: a randomized controlled trial / K.O. Pryor, P.A. Goldstein, T.J. Fahey, C.A. Lien // JAMA.—2004.—Vol. 291.—P.79.

169. Rao, C. Leadership in cardiac surgery / C. Rao, V. Patel, M.Ibrehin // Eur.J. CardioThorac. Surg.—2011.—Vol. 39, № 6.—P.905—911.

170. Robicsek, F. Complication of midline sternotomy/ F. Robicsek // Thoracic Surgery.—2002.—Vol. 51.—P.1351—1392.

171. Rodriguez, H. Negative micribiological results are not mandatory in deep sternal wound infections before wound closure / H. Rodriguez, C. Biefer, S.H. Sundermann [et al.] // Eur. J. Cardiothorac. Surg.—2012.—Vol. 42, № 2.—P.306—310.

172. Roh, T.S. Pectoralis major-rectus abdominisbipedicled muscle flap in the treatment of poststernotomymediastinitis / T.S. Roh, W.J. Lee, D.H. Lew, K.C. Tark // J Thorac Cardiovasc Surg.—2008.—Vol. 136, № 3.—P.618—622.

173. Sachithanandan, A. Deep sternal wound infection requiring revision surgery: impact on mid-term survival following cardiac surgery / A. Sachithanandan, P. Nangaiah, P. Nightingale [et al.] // Eur J. Cardiothorac Surg.—2008.—Vol. 33, № 4.—P.673—678.

174. Salazard, B. Vacuum-assisted closure in the treatment of poststernotomymediastinitis in the paediatric patient / B. Salazard, J. Niddam, O. Ghez [et al.] // J Plast Reconstr Aesthet Surg.—2008.—Vol. 61, № 3.—P.302—305.

175. Salica, A. Negative pressurewound treatment improves Acute Physiology and Chronic Health Evaluation II score in mediastinitis allowing a successful elective pectoralis muscle flap closure: six-year experience of a single protocol / A. Salica, L. Weltert, R. Scaffa [et al.] // J Thorac Cardiovasc Surg.—2014.—Vol. 148, № 5.—P.2397—2403.

176. Sartipy, U. Cardiac rupture during vacuum-assisted closure therapy / U. Sartipy, U. Lockowandt, J. Gäbel [et al.] // Ann Thorac Surg.—2006.—Vol. 82, № 3.—P.1110—1111.

177. Schimmer C. Management of poststernotomymediastinitis: experience and results of different therapy modalities / C. Schimmer, S.P. Sommer, M. Bensch [et al.] // Thorac Cardiovasc Surg.—2008.—Vol. 56.—P.200—204.

178. Schimmer C. Primary closure of median sternotomy: a survey of all German surgical heart centers and a review of the literature concerning sterna closure technique / C. Schimmer, W. Reents, O. Elert // J. Thorac. Cardiovasc. Surg.—2006.—Vol. 54, № 6.—P.408—413.

179. Schimmer, C. Management of poststernotomymediastinitis: experience and results of different therapy modalities / C. Schimmer, S.P. Sommer, M. Bensch [et al.] // Thorac Cardiovasc Surg.—2008.—Vol. 56, № 4.—P.200—204.

180. Schintler, M.V. Negative pressure therapy: theory and practice / M.V. Schintler // Diabetes Metab. Res. Rev.—2012.—Vol. 28, Suppl. 1.—P.72—77.

181. Simşek, S. Methicillin-resistant Staphylococcus aureus infection: an independent risk factor for mortality in patients with poststernotomymediastinitis / S. Simşek, A. Yavuz, S. Sensoy [et al.] // Med Princ Pract.—2014.—Vol. 23, № 6.—P.517—523.

182. Sinno, H. Open reduction internal fixation poststernotomymediastinitis / H. Sinno, T. Dionisopoulos // Plast Surg Int.—2013.—Vol. 57.—P.16—25.

183. Sjögren, J. Clinical outcome after poststernotomymediastinitis: vacuum-assisted closure versus conventional treatment / J. Sjögren, R. Gustafsson, J. Nilsson [et al.] // Ann Thorac Surg.—2005.—Vol. 79, № 6.—P.2049—2055.

184. Sjögren, J. Effects of vacuum-assisted closure on central hemodynamics in a sternotomywound model / J Sjögren, R Gustafsson, A Wackenfors [et al.] // Interact Cardiovasc Thorac Surg.—2004.—Vol. 3, № 4.—P.666—671.

185. Sjögren, J. Poststernotomymediastinitisa review of conventional surgical treatments, vacuum-assisted closure therapy and presentation of the Lund University Hospital mediastinitis algorithm / J. Sjögren, M. Malmsjö, R. Gustafsson [et al.] // Eur. J. Cardiothorac. Surg.—2006.—Vol. 30.—P.898.

186. Softah, M.D. Wound infection in cardiac surgery / M.D. Softah, A. Bedard, P. Hendry [et al.] // Annals of Saudi Medicine.—2002.—Vol. 22.—P.1—2.

187. Song, D.H. Vacuum-assisted closure forthe treatment of sternal wounds: the bridge between debridement anddefinitive closure / D.H. Song, L.C. Wu, R.F. Lohman [et al.] // Plast. Reconstr. Surg.—2003.—Vol. 111.—P.92—97.

188. Szerafin, T. Early and long-term results of treatment for infected deep sternotomy wounds / T. Szerafin, A. Péterffy // Orv Hetil.—2001.—Vol. 142.—P.1321—1326.

189. Tavlasoglu, M. Detachment and dislocation of thermoreactive clips from sternum in late postoperative period due to misure / M. Tavlasoglu, M. Kurkluoglu, Z. Arslan [et al.] // Interact. Cardiovasc. Thorac. Surg. 2012. № 14. P. 491–493

190. Tewarie, L.S. Prevention of sternal dehiscence with the sternum external fixation (Stern-E-Fix) corset--randomized trial in 750 patients / L.S. Tewarie, A.K. Menon, N. Hatam [et al.] // J Cardiothorac Surg.—2012.—Vol. 9, № 7.—P.85--88.

191. Thomas, A. Effective median sternotomy closure in high-risk open heart patients / A. Thomas // Ann. Thorac. Surg.—2010.—Vol. 89.—P.1317—1318.

192. Torbrand, C. Sympathetic and sensory nerve activation during negative pressuretherapy of sternotomy wounds / C. Torbrand, A. Wackenfors, S. Lindstedt [et al.] // Interact Cardiovasc Thorac Surg.—2008.—Vol. 7, № 6.—P.1067—1070.

193. Turek, D. Management of deep device related infection in patient implanted with mechanical cardiac support device using V.A.C. system / D. Turek, I. Netuka, J. Malý [et al.] // Rozhl Chir.—2009.—Vol. 88, № 12.—P.693—696.

194. Uchida, T. Omental turnover technique; an alternative of omental transfer for sternal wound infection after cardiac surgery / T. Uchida, H. Uchino, Y. Kuroda, T. Shimanuki // Kyobu Geka.—2012.—Vol. 65, № 7.—P.546—549.

195. Urrea, M. Prospective incidence study of nosocomial infections in a pediatric intensive care unit / M. Urrea, M. Pons, M. Serra // Pediatr. Infect. Dis.J.—2003.—Vol. 22.—P.490—494.

196. van Wingerden, J.J. Avoiding pressure competition between negative pressure wound therapy for poststernotomymediastinitis and chest drains/ J.J. van Wingerden, O. Lapid // Interact Cardiovasc Thorac Surg.—2015.—Vol. 20, № 2.—P.272—273.

197. van Wingerden, J.J. Harvesting the omentum for poststernotomymediastinitis / J.J. van Wingerden, O. Lapid, E.R. Totté // Plast Reconstr Surg.—2013.—Vol. 132, № 6.—P.1073—1076.

198. van Wingerden, J.J. Poststernotomymediastinitis: a classification to initiate and evaluate reconstructive management based on evidence from a structured review / J.J. van Wingerden, D.T. Ubbink, C.M. van der Horst, B.A. de Mol // J Cardiothorac Surg.—2014.—Vol. 23, № 9.—P.179—184.

199. Vogt, P. Elimination of deep and superficial sternal wound infection / P. Vogt // Abstr. 30-th cardivasc. surg. sympos.—Zurs Austria, 2012.—Vol. 30.—P.15.

200. Vural, F.S. Descending mediastinitis / F.S. Vural, R.W. Girdwood, A.R. Patel // Asian Cardiovasc. Thorac.Ann.—2012.—Vol. 20, № 3.—P.304—307.

201. Wackenfors, A. Blood flow responses in the peristernal thoracic wall during vacuum-assisted closuretherapy / A. Wackenfors, R. Gustafsson, J. Sjögren [et al.] // Ann Thorac Surg.—2005.—Vol. 79, № 5.—P.1724—1730.

РОССИЙСКАЯ ФЕДЕРАЦИЯ

ПАТЕНТ

НА ИЗОБРЕТЕНИЕ

№ 2607180

СПОСОБ ОСТЕОСИНТЕЗА ГРУДИНЫ ПОСЛЕ СРЕДИННОЙ СТЕРНОТОМИИ И ПЕРФОРИРОВАННАЯ МЕТАЛЛИЧЕСКАЯ ПЛАСТИНА ДЛЯ ПРОВЕДЕНИЯ ОСТЕОСИНТЕЗА ГРУДИНЫ ПОСЛЕ СРЕДИННОЙ СТЕРНОТОМИИ

Патентообладатели: ***Горбунов Вадим Александрович (RU), Джорджикия Роин Кондратьевич (RU), Омеляненко Антон Сергеевич (RU)***

Авторы: ***Горбунов Вадим Александрович (RU), Джорджикия Роин Кондратьевич (RU), Омеляненко Антон Сергеевич (RU)***

Заявка № **2015106075**
Приоритет изобретения **20 февраля 2015 г.**
Дата государственной регистрации в
Государственном реестре изобретений
Российской Федерации **10 января 2017 г.**
Срок действия исключительного права
на изобретение истекает **20 февраля 2035 г.**

Руководитель Федеральной службы
по интеллектуальной собственности

Г.П. Ивлиев